Aus dem pathologisch-anatomischen Institut des Stadtkrankenhauses Dresden-Friedrichstadt
(Direktor: Geh. Med.-Rat Prof. Dr. Georg Schmorl)

# Endocardtaschen auf dem Septum ventriculorum

## Inaugural-Dissertation

zur Erlangung der Doktorwürde in der Medizin und Chirurgie

der Hohen Medizinischen Fakultät der Schlesischen Friedrich-Wilhelms-Universität zu Breslau

vorgelegt von

**Heinrich Kaewel**
Arzt in Dresden

Mit 9 Abbildungen im Text

Jena
Verlag von Gustav Fischer
1928

Digitized by the Internet Archive
in 2026

https://archive.org/details/IA41548228_0052

Aus dem pathologisch-anatomischen Institut des Stadtkrankenhauses Dresden-Friedrichstadt
(Direktor: Geh. Med.-Rat Prof. Dr. Georg Schmorl)

# Endocardtaschen auf dem Septum ventriculorum

## Inaugural-Dissertation

zur Erlangung der Doktorwürde in der Medizin und Chirurgie

der Hohen Medizinischen Fakultät der Schlesischen Friedrich-Wilhelms-Universität zu Breslau

vorgelegt von

**Heinrich Kaewel**
Arzt in Dresden

Mit 9 Abbildungen im Text

Jena
Verlag von Gustav Fischer
1928

Gedruckt mit Genehmigung der medizinischen Fakultät der Universität Breslau.

Berichterstatter: Herr Prof. Dr. Fraenkel.

R. UNIV.
BIBLIOTHEEK
LEIDEN

Abdruck aus den „Beiträgen zur pathologischen Anatomie und zur allgemeinen Pathologie“, begründet von Ziegler, herausgegeben von Aschoff. (Bd. LXXIX, H. 2, 1928.)

In dem Handbuch der speziellen pathologischen Anatomie und Histologie, herausgegeben von Henke und Lubarsch, wendet Ribbert in Band 3 gegen die rein mechanische Entstehung der Endocardtaschen auf dem Septum ventriculorum Bedenken ein, die sich mit denen am hiesigen Institut aufgenommenen Befunden nicht in Einklang bringen lassen. Ribbert weist aber schon darauf hin, daß nur eingehende mikroskopische Untersuchungen eine Klärung dieser Frage bringen könne. Solche wurden an dem reichhaltigen Material hier vorgenommen.

Bevor ich auf die daraufhin untersuchten Fälle eingehe, gebe ich die über die Entstehung der sekundären Klappen herrschenden Theorien kurz an. Ein genaueres Eingehen in die Literatur erübrigt sich, da sie erst kürzlich von Krasso behandelt worden ist.

Es werden drei Entstehungsmöglichkeiten angenommen.

Zahn, Herxheimer, Wilke, Dewitzky und Rosenbusch halten die Entstehung von Endocardschwielen und -taschen durch den Insult erklärt, der bei Insuffizienz der Aortenklappen durch das rückströmende Blut auf die Wandung des linken Ventrikels gesetzt wird.

Aschoff glaubt neben dieser Art noch eine entzündliche Ursache annehmen zu müssen, und zwar derart, daß durch Kontaktinfektion von den Mitralsegeln aus auf der Wandung des Ventrikels eine Entzündung hervorgerufen wird, die bei der Ausheilung die Bilder der Endocardschwielen aufweise.

Sotti faßt alle derartigen Bildungen als Mißbildungen auf.

Ribbert weist auf die Verschiedenheit der Genese solcher Endocardverdickungen und -falten hin. Er läßt jede der bisher angegebenen Theorien für bestimmte Fälle gelten. Gegen die rein mechanisch erklärten Fälle erhebt er Einwände, die bei den von mir beschriebenen Fällen im einzelnen Berücksichtigung finden werden.

Fall 1. H., Sattler, 77 Jahre.

Auszug aus dem Sektionsprotokoll: Lues der Aorta thoracica, starke Arteriosklerose der Aorta abdominalis. Dilatation beider Herzventrikel. Schwielen im Myocard nahe der Herzspitze. Zahlreiche Taschenbildungen des Endocards auf dem Septum ventriculorum auf seiten des linken Ventrikels.

Sammlungspräparat.

Herzbefund.

Das Herz ist vergrößert, seine Form stumpfkeglig. Die breite Spitze wird fast ausschließlich vom linken Ventrikel eingenommen.

Der rechte Vorhof ist regelrecht weit, seine Wandung ist 0,2 cm dick, seine Auskleidung gleichmäßig zart. Das rechte Herzohr ist angefüllt von grauroten, mäßig fest anhaftenden Blutmassen mit geriffelter Oberfläche. Die Trikuspidalsegel sind leicht beweglich, zart und ihr Schließungsrand frei von Auflagerungen. Die Wanddicke des rechten Ventrikels beträgt in der Mitte etwa 0,3 cm. Die Papillarmuskeln und Trabekel sind bei gewöhnlicher Stärke dem Herzlumen zu ein wenig abgeplattet. Die Pulmonalklappen sind frei beweglich, zart und schlußfähig.

Der linke Vorhof ist wenig erweitert, aber ohne sonstige pathologische Veränderungen. Die Mitralsegel sind zart und schlußfähig, die zu ihnen hinführenden Sehnenfäden grauweiß, glatt, zart und gut beweglich.

Die Aorta ist besonders in ihrem Anfangsteil erweitert und ihre Wand verdickt. Die Intima ist fast vollständig mit runzligen feinfaltigen, weißgrauen Narben und Flecken besetzt.

Durch das Übergreifen solcher luetischer Narben von den Ansatzpunkten zwischen zwei Aortenklappen auf die Klappen selbst sind diese in den Anfangsteilen ihrer freien Ränder etwa in einer Länge von 0,2—0,3 cm wurstförmig und derb verdickt. Durch diese Narben zwischen den Aortenklappen und den Veränderungen an diesen selbst entstehen Rinnen, die von starren Rändern eingeschlossen werden. Sonst sind die Aortenklappen zart und gut beweglich.

Die Wanddicke des linken Ventrikels beträgt in der Mitte 0,8 cm. Sie wird von graurotem, glattem, feingefaserten Myocard gebildet, welches sich in Richtung auf die Herzspitze zu stark verdünnt, so daß es an

der Spitze selbst nur noch 0,4 cm mißt. Nahe der Herzspitze zeigen sich einige grauweißliche, feinfaserige Stränge im Myocard, die auf der Schnittfläche etwas zurücksinken. Das Lumen ist beträchtlich erweitert.

Auf dem Septum ventriculorum, etwa von der Ansatzlinie der Aortenklappen an bis zur Mitte des vorderen Papillarmuskels, finden sich 8 taschenähnliche Gebilde neben mehreren einfachen Schwielenbildungen des Endocards.

Direkt unter der Ansatzlinie der Aortenklappen verdickt sich das Endocard (auf der Abb. 1 mit 1 bezeichnet). Diese Verdickung hebt sich aus dem umgebenden zarten Endocard heraus. Die ganze Schwiele hat die Form eines gleichschenkligen Dreiecks, dessen Basis aortenwärts und dessen Spitze 2 cm tiefer herzspitzenwärts zu liegt. Aus dieser Schwiele treten mehrere leistenartige Verdickungen hervor, deren offene bogenförmige, z. T. auch leicht von der Unterfläche abgehobene Ränder zum Mitralostium hinweisen. Die Stärke ihrer Ausbildung nimmt vom Mitralostium nach links zu. Sie verlaufen in verschieden weiten Abständen untereinander parallel.

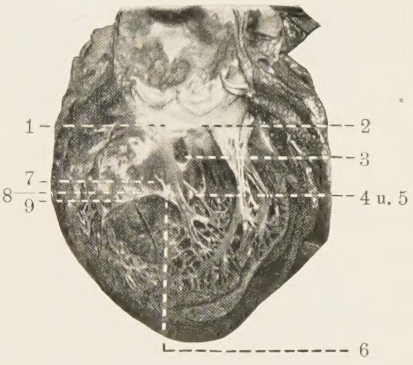


Abb. 1.
Fall 1. 1—9 Taschen des Endocards.

Rechts hiervon, etwa in der Höhe der Spitze dieses Dreiecks und 2 cm unterhalb der linken Hälfte der rechten Aortenklappe finden sich 3 taschenähnliche Gebilde des Endocards (2). Der 1,7 cm lange, untere, fast gerade Rand verläuft annähernd senkrecht zur Herzachse und setzt sich herzspitzenwärts gegen die Umgebung scharf ab. Der obere Rand, der dem Aortenostium näher gelegen ist, bildet durch Abhebung drei voneinander getrennte kleinere Taschen.

Die Tasche, die dem Dreieck am nächsten liegt, ist am geringsten ausgebildet. Ihre Gestalt ist halbmondförmig. Die Spannweite des nach oben offenen Bogens mißt 0.4 cm, die größte Breite 0,2 cm.

Nur durch ein kaum sichtbares Stückchen zarten Endocards ist diese Tasche von der folgenden getrennt, während der untere Rand direkt in die nächste übergeht. Dieses Gebilde weist eine besondere Gestalt auf. Der obere abgehobene Rand verläuft gerade. Die Tasche ist nach oben und nach beiden Seiten zu offen, rocktaschenklappenartig. Sie ist 0,4 cm lang und 0,3 cm breit.

Die letzte dieser drei zusammenhängenden Taschen ist am deutlichsten ausgebildet und sieht schwalbennestartig aus. Ihr abgehobener freier Rand steht von links unten nach rechts oben etwas schräger zur Herzachse als der der vorher beschriebenen Taschen. Sie ist 0,4 cm

lang, bis 0,2 cm breit und fast in ihrer ganzen Ausdehnung unterminiert.

1,3 cm unter der rechten Hälfte der eben beschriebenen Taschen findet sich wiederum eine schwalbennestartige Endocardublikatur (3), die noch stärker entwickelt ist als die letzt erwähnte, 0,7 cm lang und auch 0,7 cm breit und 0,5 cm tief abgehoben.

Etwas mehr nach rechts, der Einflußbahn des linken Ventrikels zugewandt, und 5 cm mehr herzspitzenwärts als die eben beschriebene Tasche, etwa in der Höhe der Spitze des vorderen Papillarmuskels liegen zwei hufeisenförmige Taschen nebeneinander (4 und 5). Sie weichen insofern von den bisher beschriebenen Gebilden ab, als an ihrem Aufbau, die sie umgebenden Trabekel mitbeteiligt sind. Verdicktes Endocard spannt sich als derbes weißes Gewebe, sehnig glänzend, zwischen zwei Trabekel wie eine Schwimmhaut aus. Hierdurch stellen die Trabekel die seitliche Begrenzung der tief unterhöhlten Buchten dar.

Der freie Rand der 4. Tasche mißt 0,5 cm, die tiefste Unterminierung ebenfalls 0,5 cm. Das abgehobene Segel wird nur in einer Breite von 0,3 cm durch schwieliges Endocard gebildet, der Rest besteht aus Trabekeln, die senkrecht zur Herzachse stehen und in den das verdickte Endocard fließend übergeht. Ebenso gebaut ist Tasche 5, nur in erheblich kleinerem Maßstabe. Ihr ziemlich tiefer bogenförmiger freier und nach oben offener Rand ist 0,3 cm lang und die größte Tiefe der Abhebung 0,2 cm.

In gleicher Höhe wie die eben beschriebenen Bildungen liegen 1,4 cm mehr nach links und 3 cm unter der vorderen Aortenklappe mehrere derartige Taschen nebeneinander mit einem fibrös entarteten Trabekel als unterem Rand. Dieser nimmt einen der Herzspitze zu offenen, flach bogenförmigen Verlauf und überquert dabei fast das ganze Septum. Tasche 6, ebenfalls halbmondförmig, kann als ein bogenförmiger Ausläufer der anschließenden großen Tasche betrachtet werden. Ihr Rand ist aortenwärts zu offen. Das folgende wieder schwalbennestartige Gebilde (7) ist weniger regelmäßig und symmetrisch als die übrigen. Der nach links oben zu offene Rand verläuft in einem nicht ganz gleichmäßig gekrümmten scharfen Bogen. Während die Innenkante des Bogens nur in dem linken und dem unteren Abschnitt unterhöhlt ist, fällt der rechte Halbbogen steil nach innen und außen in die Umgebung ab. Der linke Halbbogen dagegen geht nach außen allmählich in das zarte Endocard über. Außerdem entspringt von diesem Teile noch ein Ausläufer, der wiederum eine kleine Tasche (8) bildet. Der untere Abschnitt der großen Tasche wird durch den schon erwähnten Trabekel begrenzt. Hier befindet sich die tiefste Abhebung. Die Masse des Bogens sind 1,3 cm in der Länge und 0,4 cm in der größten Breite der Unterminierung.

Die Tasche 9 setzt sich in den noch 1,2 cm langen, fibrös entarteten Trabekel fort, der hier 0,2 cm breit ist und wenig aortenwärts sich als unterhöhlt erweist (9). Der Übergang dieses Trabekels in den muskulösen Teil geschieht allmählich.

Was bisher beschrieben wurde, sind die hauptsächlichsten Taschen- und Schwielenbildungen auf dem Septum. Neben ihnen befinden sich jedoch noch kleinste, kaum sichtbare Verdickungen des Endocards, die nach Form und Lagerung nichts Besonderes aufweisen.

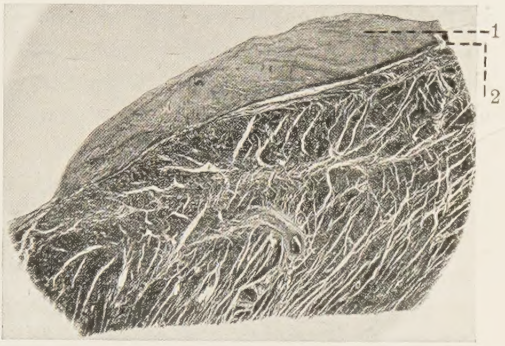


Abb. 2.
Flache Endocardschwiele. 1 Gewucherte neuere Bindegewebsschicht. 2 Elastische Grenzlamelle.

Abb. 3.
Steilgestellte Endocardschwiele.

Mikroskopische Untersuchung:

Zur histologischen Untersuchung wurde als erstes eine Scheibe aus der auf der Abbildung mit 1 bezeichneten Schwielenbildung genommen. Das Gewebsstück wurde senkrecht zur Herzachse herausgeschnitten. Paraffineinbettung. Färbung der Schnitte teils mit Hämatoxylin-Eosin, teils auf Elastin und nach VAN GIESON.

Bei Lupenvergrößerung sieht man entsprechend dem makroskopischen Befund eine allgemeine Verdickung des Endocards. Aus ihr treten noch einzelne stärkere Verdickungen hervor. Letztere haben entweder die Gestalt eines flachen Hügels (Abb. 2), oder sie stellen unregelmäßige zapfenartige Erhebungen dar (Abb. 3), die steil aus der Umgebung aufsteigen und bei denen auch z. T. durch Überhängen des oberen Abschnittes über den unteren buchtenförmige Aussparungen innerhalb der schwieligen Verdickung entstehen.

Bei stärkerer Vergrößerung zeigt sich das nur in kleinen Abschnitten erhaltene Endothel als eine zarte Schicht, die sich lediglich durch die in regelmäßigen Abständen liegenden Kerne gegen die Unterlage abgrenzen läßt. Anschließend folgt die innere Bindegewebsschicht (1),

die allein die Grundsubstanz sämtlicher Verdickungen darstellt. Sie läßt sich leicht gegen die äußere Bindegewebsschicht durch die in allen Abschnitten erhaltene elastische Schicht abgrenzen. Sie ist mäßig kernreich. Die Kerne weisen meist Spindel-, seltener Kommaform auf. Ihre Achse verläuft fast immer parallel zur Oberfläche. Bei den größeren Leisten scheinen sie in den dem Lumen zunächst gelegenen und auch in den der elastischen Schicht angrenzenden Abschnitten reichlicher als in der Mitte angehäuft. Der Gehalt der Verdickungen an elastischen Fasern ist im allgemeinen gering. Nur dicht unterhalb des Endothels sind sie zu einem zarten welligen Strang vereinigt. Auch oberhalb der elastischen Grenzschicht finden sich reichlicher Fasern.

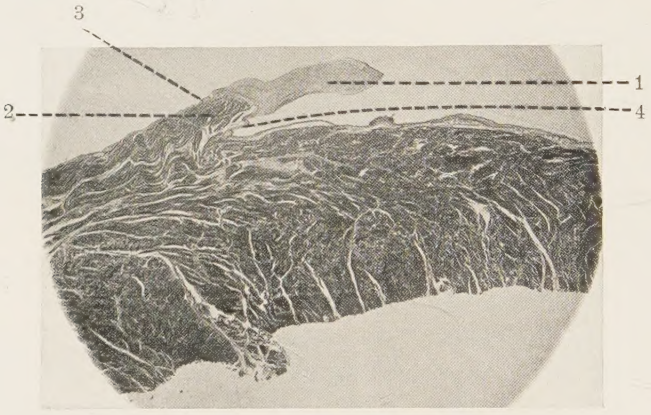


Abb. 4.
Schwiele auf Trabekel aufsitzend. 1 Endocardverdickung. 2 Trabekel. 3 Schmaler äußerer Endocardüberzug über den Trabekel. 4 Verdickter innerer Überzug.

Die elastische Schicht verläuft vor und hinter der Schwielenbildung als dicker faserreicher Strang. Unterhalb der Schwiele macht sich eine geringe Auffaserung des Stranges bemerkbar. Letzteres tritt besonders deutlich unter den zapfenartigen Erhebungen in Erscheinung.

Die äußere Bindegewebsschicht ist zellarm und teilweise etwas reicher an elastischen Fasern als die innere.

Als zweite wurde die mit 3 bezeichnete Tasche untersucht. Es wurde eine Gewebsscheibe parallel zur Herzachse entsprechend der größten Tiefe genommen und in derselben Weise wie die vorhergehend beschriebenen behandelt.

Auf dem obenstehenden Mikrophotogramm 4 besteht die ganze Abhebung aus zwei deutlich voneinander abgrenzbaren Abschnitten. Der erste (1) ist abgehobener Trabekel, dem als zweiter (2) das verdickte Endocard haubenartig aufsitzt. Diese Verdickung des Endocards wird hier ebenfalls nur durch eine Wucherung der inneren Bindegewebsschicht gebildet. Die elastische Schicht trennt wiederum das kern-

reiche zarte Bindegewebe der inneren von der nicht verbreiterten äußeren Schicht.

Während an der Außenfläche des Segels (3) das verdickte Endocard direkt in die zarte Endocardüberkleidung des Trabekels übergeht, bleibt an der Segelinnenfläche, sogar fortlaufend über die Auskleidung der Bucht hinaus, eine geringe, etwas wellige Verdickung des Endocards bestehen (4).

Als folgende wurde die 4. Tasche und zwar um den Übergang des Segels auf den Trabekel zu beobachten, die rechte Hälfte parallel zur Mittellinie herausgeschnitten und in Serienschnitte zerlegt. Mikrophotogramm 5 zeigt die Endocardverdickung noch vor ihrem Übergang auf den Trabekel, durch den es erst zur eigentlichen Taschenbildung kommt. Die zapfenartige Verdickung des Endocards (1) wird analog den bisher beschriebenen gleichartigen Bildungen allein von der inneren Bindegewebsschicht dargestellt, die durch die elastische Schicht von der äußeren getrennt wird.

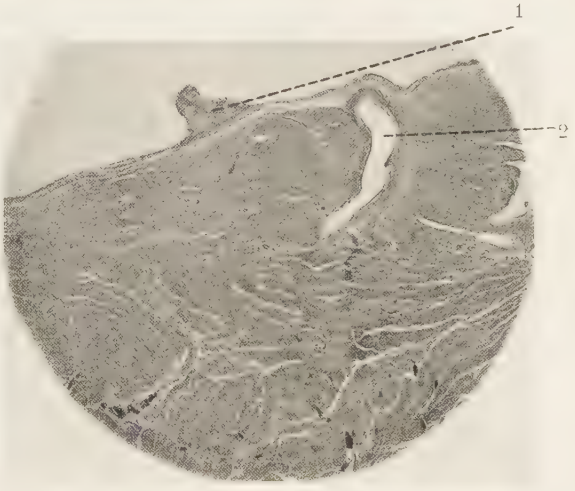


Abb. 5.
1 Schwiele. 2 Hohlraum.

Dicht hinter der Endocardschwiele liegt im Myocard ein schmaler Hohlraum (2), der von gleichmäßig verdicktem Endocard ausgekleidet wird. An diesen lassen sich die üblichen Schichten nicht so voneinander abgrenzen, wie es bei der eigentlichen Auskleidung des Ventrikels der Fall ist. Unter auch hier nur stellenweise erhaltenem Endothelüberzug liegt eine breite Schicht feinfaserigen und kernreichen Bindegewebes, das ziemlich reichlich von elastischen Fasern durchzogen ist. Eine eigentliche elastische Grenzschicht ist nicht zu erkennen. Die tieferen Teile des Bindegewebes sind kernarm, und die Fasern erscheinen derber, so daß man diesen Abschnitt in Parallele mit der äußeren Bindegewebsschicht setzen kann.

Die Muskelfasern zwischen dem Hohlraum und dem Herzlumen sind schollig und vakuolig degeneriert. Ihre Kerne sind vergrößert und unregelmäßig geformt.

Auf den folgenden Schnitten wird die trennende Schicht zwischen dem Hohlraum und dem eigentlichen Ventrikellumen immer reichlicher von bindegewebigen Fasern durchsetzt, bis diese Schicht nur allein noch

aus feinfaserigem und kernreichem Bindegewebe besteht, das mit wenigen elastischen Fasern untermischt ist. Die Trennung von dem eigentlichen Endocardüberzug des Ventrikels wird durch einen nur wenig ausgeprägten Strang dargestellt. Neben diesem Hohlraum sind noch mehrere ähnliche Bildungen vorhanden, deren Endocardauskleidung der des ersten derartigen Hohlraumes gleicht. Die Trennungsschicht zwischen dem Hohlraum und dem Lumen nimmt weiterhin an Dicke ab. Die Endocardschwiele selbst verändert nur wenig ihre Form.

Abb. 6 zeigt die Stelle, wo durch die Öffnung eines vor der Endocardschwiele liegenden Hohlraumes (3) und die schon erfolgte

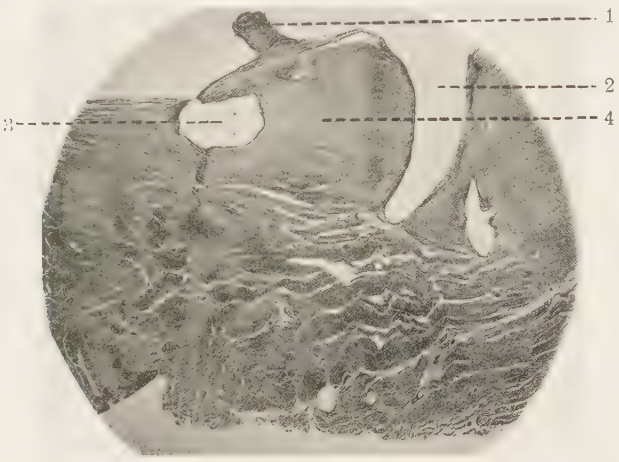


Abb. 6.
1 Endocardschwiele. 2 Hohlraum hinter dem Segel.
3 Hohlraum vor dem Segel. 4 Trabekel.

Öffnung des hinter ihr gelegenen Hohlraumes (2) der Trabekel deutlich gekennzeichnet wird. Auf letzteren liegt die Endocardschwiele (1).

Das Endocard der schlauchförmigen Bucht (2) unterscheidet sich insoforn von dem des vorherbeschriebenen geschlossenen Hohlraums, als hier nur noch dasjenige Endocard (4) verdickt ist, welches sich dem Aortenostium zuwendet.

Je mehr sich die Tasche ihrer größten Ausbuchtung nähert, um so schmaler wird der Trabekel (4) durch Erweiterung der beiden angrenzenden Hohlräume. Dadurch sitzt die Endocardverdickung später — analog dem bei Tasche 4 beigegebenen Mikrophotogramm — dem Trabekel haubenförmig auf, so daß auch hier das Segel aus einem muskulären und einem endocardialen Abschnitt besteht.

Kommen wir bei den weiteren Schnitten zur größten Länge des Segels, so bleibt der muskuläre Anteil ungefähr immer gleich, während sich der endocardiale vergrößert. An der tiefsten Stelle der Tasche be-

steht das Segel zu gleichen Teilen aus Trabekeln und aus verdicktem Endocard.

Bei diesem eingehend beschriebenen Falle sind die Mitralsegel unverändert, so daß die Ursache der Taschenbildungen des Endocards im linken Ventrikel nur mit den Veränderungen in Zusammenhang gebracht werden können, die man an den Aortenklappen findet, wollen wir sie nicht wie Sotti als Mißbildungen erklären. Das Übergreifen der luetischen Veränderungen von der Aorta auf ihre Klappen hat zu Rinnen zwischen diesen geführt. Hierdurch ist das Ostium insuffizient geworden. Für die Schwere der Insuffizienz spricht die hochgradige Dilatation des linken Ventrikels, sowie die geringere des linken Vorhofes und der rechten Herzkammer.

Nun wendet Ribbert gegen die rein mechanische Entstehung der Endocardschwielen durch den Rückstrom von Blut in den Ventrikel ein, daß auf diesen Strahl der Verlauf der Aorta maßgebend sei. Danach müßte man diese Bildungen am häufigsten auf der Rückfläche des vorderen Mitralsegels finden. Dagegen läßt sich anführen, daß nur dann der Verlauf der Aorta auf diesen Blutstrom richtunggebend wirkt, solange es sich um ein gleichmäßig umrandetes Ostium handelt. In diesem Falle dagegen sind es kleine festumschriebene Stellen, die beim Schluß der Klappen das Ostium insuffizient machen. Außerdem ist auch nicht die Öffnung als solche richtunggebend, sondern der Verlauf der oben beschriebenen Rinnen, die durch das Übergreifen der Lues auf die Klappen entstanden sind. Schon Borgherini gibt an, daß insuffiziente Klappen nicht einen Schlitz, sondern einen Kanal mit einem Orificium cardiacum und einem Orificium aorticum bilden.

Rein mechanische Einflüsse genügen, wie der von Herxheimer beschriebene Fall beweist, das Endocard zur Wucherung zu veranlassen. Bei diesem Fall bestand ein kleiner Defekt am Septum ventriculorum, durch den ein Blutstrahl hindurchgepreßt wurde. An der dem Anprall ausgesetzten Stelle im Conus arteriosus des rechten Ventrikels fand sich eine Verdickung des Endocards.

Ähnliche physikalische Verhältnisse liegen auch hier vor. Nur einzelne dünne Strahlen werden bei dem Schluß des Aortenostiums in den Ventrikel zurückgeschleudert. Als Richtungslinien hierfür gelten die Mittellinien der Taschen, Schwielen und Leisten, wobei unter der Mittellinie die Verlängerung der Verbindung zwischen dem tiefstem Punkt der Abhebung oder der breitesten Stelle der nicht abgehobenen halbmondförmigen Schwielen mit dem Mittelpunkt des freien bogenförmigen Randes zu verstehen ist. Da bei einer mechanischen Ursache dort die Stelle des stärksten Insultes gesucht werden muß, wo sich die weitgehendsten Veränderungen finden, so kann man die Mittellinien mit der Richtung der einwirkenden Strahlen identifizieren. Diese Mittellinien müssen den Punkt am Aortenostium treffen, an dem der Strahl durch den Rückstoß

der Blutsäule in der Aorta erzeugt wurde. In diesem Sinne lassen sich eine Reihe dieser Gebilde direkt mit den zwischen den Aortenklappen bestehenden Rinnen in Verbindung bringen. Diese Tatsachen finden sich bei den beiden äußeren Taschen des mit 2 bezeichneten Gebildes, sowie die daruntergelegene dritte Tasche.

Die übrigen Taschen lassen sich nicht in so enge direkte Beziehungen mit den Klappenveränderungen setzen, da ihre zur Herzachse schräge Lage bewirkt, daß sich ihre Mittellinien nur bis zu der zwecks Eröffnung des Aortenostiums gelegten Schnittkante verfolgen lassen. Ihr Verlauf ist aber auch nicht parallel dem Aortenostium. Sie müssen daher bei geschlossenem Ventrikel in irgendeinem Punkte das Ostium schneiden.

Schwieriger ist es die zahlreichen Leisten auf der unter der vorderen Aortenklappe gelegenen Schwiele mit dem Ostium in Zusammenhang zu bringen. Hier weist, wie oben erwähnt, die gemeinsame Verbindungslinie zwischen den tiefsten Punkten der gekrümmten Leisten zum vorderen Mitralsegel hin. Sie verläuft also dem Aortenostium parallel.

Weiterhin wendet Ribbert als einen Grund gegen die alleinige mechanische Entstehung ein, daß sich zu jedem Zeitpunkt der Herzbewegung Flüssigkeit im Ventrikel aufhalte, so daß ein zurückgeschleuderter Strahl niemals die Wandung der Herzhöhle direkt treffen könne. Dabei ist aber zu erwähnen, daß sich der Anprall auch in die Flüssigkeit und diese in ihrer Bewegungsenergie verändernd fortsetzt und durch diese fortgeleitet die Herzwand trifft, allerdings nun in seiner Auswirkungsmöglichkeit verändert. Letzteres gibt eine Erklärung für die Vielgestaltigkeit der auf dem Septum hervorgerufenen Bildungen. In der Hauptsache werden Wirbel entstehen.

Fassen wir daher die mit 1 bezeichnete Schwielenbildung mit ihren Leisten und die sich ihr rechts anschließenden 3 Taschen als auf derselben Basis entstanden auf, so bilden die Taschen nichts anderes als eine Fortsetzung der Leisten zu einem Halbkreis. Die Taschen sind nur dadurch in ihrer Bildung von den Leisten unterschieden, daß die Krafteinwirkung eine stärkere war. Ein derartiges halbkreisförmiges Gebilde, dessen Mittelpunkt nicht im Aortenostium liegt, kann nur durch einen Wirbel hervorgerufen sein.

Das mikroskopische Bild keiner der Taschen und Schwielen weist auf entzündliche Ursache hin.

Entwicklungsgeschichtliche Störungen, besonders die von Wilke angegebenen verirrten Trabekel, lassen sich ausschließen. Sie müßten nämlich als Muskelwülste mikroskopisch aufgefunden werden oder, wenn die Muskulatur selbst durch den mechanischen Insult degeneriert oder gar vollständig durch Bindegewebe ersetzt ist, durch eine größere Welle der elastischen Schicht angedeutet sein. Aber auf keines der Segel oder Schwielen geht die elastische Grenzschicht über, es sei denn als anders

zu erklärender Überzug (vgl. vorher) über den das Segel mitbildenden Trabekel.

So erscheint mir in diesem Fall die Genese der Endocardschwielen geklärt: Durch die Rinnen, die beim Schluß des übrigen Aortenostiums geöffnet bleiben, werden einzelne Blutstrahlen in den Ventrikel zurückgeschleudert, die durch ihren Anprall das Endocard zur Wucherung veranlassen.

Die Taschenbildungen, bei denen sich das Endocard zwischen zwei Trabekeln ausspannt, und sich das Segel mikroskopisch zum Teil aus muskulösem Gewebe, zum Teil nur aus verdicktem Endocard bestehend erweist, finden in den gleichen Faktoren ihre Entstehungsursache. Die gefundenen Trabekel haben hier nur begünstigend auf eine Taschenbildung eingewirkt. Daß auf ihre Bildung der Blutstrom Einfluß hat, läßt sich daraus ableiten, daß das Endocard, solange der Hohlraum geschlossen ist, diffus verdickt ist. Dagegen ist dort, wo der Hohlraum mit dem Ventrikellumen in Form einer Bucht in Verbindung steht, nur noch das dem Insult direkt ausgesetzte Endocard gewuchert.

Zum Schluß möchte ich noch auf die Erklärung eingehen, die Schmincke für die Umbildung der Schwielen in Taschen angibt. Wie auch alle folgenden Autoren sieht er den Grund darin, daß durch die dauernde Gewalteinwirkung eine allmählich fortschreitende Aushöhlung der schon bestehenden Schwiele erfolgt.

Meiner Ansicht nach handelt es sich aber nicht um ein passives Aushöhlen, sondern um eine Wucherung des Endocards über die dem Insult ausgesetzte Stelle hinaus. Der Blutstrom veranlaßt einerseits das Endocard zur Wucherung, andererseits verhindert er aber durch sein häufiges Wiederholen den Schluß des überhängenden Schwielenrandes entgegen der einwirkenden Gewalt. Je kräftiger der parabelähnliche Strahl von seinem Ausgangspunkt weggeschleudert wird und je später er also auf der Unterlage auftrifft, um so kleiner ist sein Einfallswinkel. So erklärt es sich, daß die vom Ostium am weitesten entfernt gelegenen Taschen meist den größten Grad der Ausbildung aufweisen, denn je flacher der Einfallswinkel, um so weiter kann das Endocard wuchern, ehe der einfallende Blutstrahl selbst es verhindert.

Bei den 8 folgenden Fällen handelt es sich um ähnliche Verhältnisse wie beim ersten Fall, auch hier greift die Lues der Aorta auf die einzelnen Aortenklappen über.

Bei Fall 2 finden sich luetische Narben an den Ansatzpunkten zwischen rechter und linker, sowie zwischen rechter und vorderer Aortenklappe. Von den Klappen selbst ist nur die rechte mitergriffen. Der freie Rand der rechten Hälfte ist in einer Ausdehnung von 0,6 cm mit der Aortenwand fest verwachsen. Die linke Hälfte ist nur derb, wurstförmig verdickt. Durch diese beiderseitigen Veränderungen ist die Beweg-

lichkeit dieser Klappe fast vollständig aufgehoben, während die anderen zart und gut beweglich sind. Die Schlußunfähigkeit des Ostiums hat zu einer stärkeren Hypertrophie des linken Ventrikels (bis 1,4 cm) neben einer geringen Dilatation geführt.

Unter der rechten Hälfte der rechten Aortenklappe liegen auf dem Septum mehrere Endocardschwielen und -taschen, die untereinander in einer etwas schräg zur Herzachse gestellten Linie angeordnet sind.

0,7 cm unter der Ansatzlinie der rechten Aortenklappe liegen 2 Endocardschwielen, die beide in ihrer Längsachse der des Herzens fast parallel stehen. Die linke tritt in all ihren Rändern steil aus dem zarten Endocard hervor. 0,2 cm näher dem Mitralostium findet sich die nächste, die nur in ihrem mitralwärts weisenden Rand steilgerichtet ist.

Unter der Mitte der rechten Aortenklappe, 1,6 cm herzspitzenwärts, liegt auf einem Trabekel eine nach oben offene, hufeisenförmige größere Tasche, deren Mittellinie etwa zum Ansatzpunkt der rechten und vorderen Aortenklappe zeigt. An den tiefsten Punkt dieser Tasche schließt sich eine neue an, die schräg von rechts oben nach links unten gerichtet ist, so daß ihre Mittellinie 1 cm unterhalb der Mitte der linken Aortenklappe auf die Schnittfläche weist, die zur Eröffnung des Aortenostiums gelegt wurde.

Mit diesen beiden letztbeschriebenen Bildungen tritt ein falscher Sehnenfaden in Verbindung. Dieser geht von der Spitze des vorderen Papillarmuskels aus und zieht aortenwärts. Nach einem Verlauf von 0,5 cm heftet er sich knotig an das Endocard an. Von hier aus sendet er einige zarte Äste ab, von denen einer dort inseriert, wo die zuletztbeschriebene Tasche von der darüber gelegenen abgeht. Ein anderer Ast heftet sich etwa in der Mitte der letzten Tasche an. Die übrigen 4 treten in keinerlei Beziehung zu den Taschen oder Schwielen.

1 cm weiter herzspitzenwärts spannt sich verdicktes Endocard schwimmhautartig zwischen 2 Trabekeln aus, wodurch eine nach oben offene Tasche entsteht. Die Spannweite des Bogens mißt hier 1,9 cm, die größe Breite 0,5 cm. Das Segel ist in der ganzen Breite von der Unterlage abgehoben. Der linke und der untere Rand gehen unscharf in zartes Endocard über, der rechte setzt sich noch weiter auf den Trabekel aufwärts als schwielig-verdicktes Endocard fort. Aus dieser Verdickung entsteht in 1 cm Entfernung noch eine kleine, nach links offene Tasche, die unter dem vorderen Mitralsegel liegt.

Histologisch wurden die beiden Schwielen, die darunter gelegene Tasche und die Tasche untersucht, die durch das Überspannen zwischen 2 Trabekeln entstanden war. Die Bilder entsprechen im allgemeinen den schon beim ersten Fall beschriebenen, ähnlichen Bildungen. Auch hier wird das Segel bei der großen Tasche z. T. aus Muskulatur gebildet, dem eine Endocardschwiele haubenartig aufsitzt.

Beim 3. Fall greifen luetische Narben von dem Ansatzpunkt zwischen vorderer und linker Aortenklappe auf den freien Rand der anschließenden Klappen über, so daß auch hier wieder eine von derben Rändern umgebene Rinne entsteht. In ganz geringem Maße sind auch die Ansatzlinien der Klappen von den Sinus Valsalvae in Mitleidenschaft gezogen, wodurch eine geringe Verkürzung sämtlicher Klappen hervorgerufen worden ist.

Die hierdurch bedingte Aorteninsuffizienz hat zu einer Hypertrophie (1,3 cm) und Dilatation des linken Ventrikels geführt.

2,2 cm unter der Mitte der rechten Aortenklappe spannt sich verdicktes Endocard zwischen 2 Trabekeln aus, wodurch eine Tasche gebildet wird. Die Mittellinie weist deutlich zu der oben erwähnten Rinne zwischen vorderer und linker Aortenklappe hin.

Die histologische Untersuchung läßt auch hier erkennen, daß ein Teil des die Tasche bildenden Segels von Trabekeln gebildet wird.

Beim 4. Fall liegen ähnliche Verhältnisse vor. Hier haben luetische Narben auf den Anfangsteil der rechten und linken, sowie der linken und vorderen Aortenklappe übergegriffen.

Unter der Mitte der vorderen Aortenklappe finden sich 2 halbmondförmige Taschen nebeneinander, deren scharf gekrümmten bogenförmigen Ränder abgehoben sind. Die Mittellinien beider weisen zur Mitte der vorderen Aortenklappe.

Die histologische Untersuchung ließ beide Taschen als alleinige Wucherung der inneren Bindegewebsschicht erkennen.

Beim 5. Fall greifen neben den luetischen Narben auf den Anfangsteil der freien Ränder sämtlicher Aortenklappen auch noch arteriosklerotische Veränderungen von den Sinus Valsalvae auf die linke Hälfte der rechten und auf die rechte Hälfte der vorderen Aortenklappe in Form kalkharter, unregelmäßiger, höckriger, bis hirsekorngroßer Wülste über. Hierauf beruht eine starke Verkürzung und eine gewisse Unbeweglichkeit der beiden Klappen.

0,3 cm unter der Mitte der rechten Aortenklappe liegen zwei Endocardverdickungen, die größere von ihnen ist halbmondförmig. Ihre Mittellinie weist zum Ansatz zwischen rechter und vorderer Aortenklappe. Etwa in derselben Höhe beginnt eine Schwiele mit leicht gekrümmtem, nach rechts offenem Bogen. Sie verliert sich unter der tiefsten Abhebung der erst erwähnten Tasche. Ihr rechter Rand hängt leicht über, während der linke terrassenartig im normalen Endocard verschwindet.

Zur histologischen Untersuchung wurde eine Scheibe genommen, die der Mittellinie der Tasche entspricht. Dadurch kamen die tiefste Stelle der Tasche und die Schwiele in eine Schnittlinie zu liegen.

Bei Lupenvergrößerung sehen wir auf dem Schnitt zwei gegeneinander offene Taschen. Die der oben beschriebenen Schwiele ent-

sprechende Tasche zeigt dieselben Veränderungen wie beim 1. Fall. Die andere Tasche nimmt insofern eine Sonderstellung ein, als sich hier das Segel auf eine steile Welle der elastischen Schicht aufgesetzt hat. Unter dieser finden sich vereinzelte degenerierte Muskelfasern, zwischen die reichlich das äußere Bindegewebe eingewuchert ist. Dieser Sockel des Segels kann entweder für eine fixierte Fältelung des Endocards angesehen werden, oder auch für einen durch den dauernden Insult degenerierten verirrten Trabekel (Wilke). Die zwischen dem derben Bindegewebe zu findenden einzelnen Muskelfasern lassen jedoch die letztere Erklärung als wahrscheinlich erscheinen.

Ein Eingehen auf die Einzelheiten bei diesen Fällen erübrigt sich, da ihr Befund dem des ersten Falles gleicht. Ihre Pathogenese glaube ich in derselben Weise erklären zu dürfen wie beim 1. Fall. Als neues Moment kommt das Anlegen von Taschen an die Anheftung eines falschen Sehnenfadens hinzu, wie es sich bei Fall 2 beobachten läßt, sowie die Anlagerung auf einen verirrten Trabekel, wie es der Fall 5 zeigt. Die Anheftung eines falschen Sehnenfadens genügt nicht allein um das Endocard zur Wucherung zu veranlassen. Dies beweist das Verhalten der Sehnenfäden bei Fall 2. Während 5 Äste auf dem Septum ventriculorum mit dem Wandendocard verschmelzen, treten zwei von ihnen mit Taschenbildungen des Endocards in Verbindung.

Fehl- und Mißbildungen im Ventrikel, wenigstens soweit sie sich dem Blutstrom entgegenstellen, können begünstigend auf die Bildung von Schwielen einwirken. Zur Umwandlung in aortenwärts zu offene bogenförmige Leisten oder gar in Taschen bedarf es aber immer noch der Aorteninsuffizienz. Nur ein rückströmender Blutstrom nämlich kann das Endocard zu einer Wucherung nach dem Aortenostium zu veranlassen.

Bei Fall 6 greift die Lues der Aorta auf die Klappen über. Das führt zur deutlichen Rinnenbildung zwischen linker und vorderer Aortenklappe. An den übrigen Klappen ist es nur zu einer Verdickung der Anfangsteile der freien Ränder gekommen. Daneben trägt die linke Aortenklappe zwei für ein Hirsekorn durchgängige Fenster, dicht unter ihrem freien Rande.

Auf dem Septum ventriculorum liegen mehrere Endocardtaschen. Neben solchen, deren Öffnung wie bisher beschrieben, aortenwärts oder wenigstens annähernd in diese Richtung zeigt, sind hier noch zwei vorhanden, die der Herzspitze zu offen sind.

Unterhalb der linken Aortenklappe ist das Endocard gleichmäßig diffus verdickt. Nach unten abgeschlossen wird diese Schwiele durch eine sich aus der übrigen Verdickung heraushebende Leiste. 0,3 cm weiter zur Herzspitze zu liegen nebeneinander zwei nach unten offene Taschen. Sie werden aortenwärts begrenzt durch einen fast gerade ver-

laufenden Rand. Diese ganze Bildung wird durch einen langen, herzspitzenwärts ziehenden Ausläufer in zwei Taschen geteilt. Die linke von beiden ist stärker, die rechte nur minimal abgehoben. Die Mittellinie der ersten trifft die Schnittfläche, die zur Eröffnung des Aortenostiums gelegt wurde, etwa 4 cm unterhalb der Mitte der linken Aortenklappe; die der zweiten fast direkt die Herzspitze. Parallel zu diesem Ausläufer verläuft noch eine weitere Schwiele, die unter der tiefsten Abhebung der rechten Tasche verschwindet. Sie ist nach links unten in ihrer Mitte derart unterminiert, daß ihre Mittellinie ungefähr wie die erste Tasche verläuft.

Das 3 cm von diesen rechts gelegene Gebilde ist mit einem Dreieck zu vergleichen. Seine obere Begrenzung liegt 0,5 cm unter der rechten Hälfte der rechten Aortenklappe und besteht aus zwei nach oben offenen, hufeisenförmigen und untereinander nach links gestaffelten Taschen. Die Mittellinien beider Taschen weisen zu der oben näher beschriebenen Rinne zwischen vorderer und linker Aortenklappe hin. Die linke seitliche Begrenzung wird von einer Schwiele gebildet, die beiderseits flach abfällt. Der rechte Rand wird von einer nach links offenen, halbmondförmigen Tasche eingenommen, deren Mittellinie ebenfalls wieder die Schnittkante trifft, durch die das Aortenostium eröffnet wurde. Herzspitzenwärts nimmt das ganze dreieckige Gebilde an Stärke langsam zu und endet in der Anheftung eines falschen Sehnenfadens, der vom vorderen Papillarmuskel entspringt. Durch diesen Sehnenfaden und einen kleinen Ausläufer der linken Seite des Dreieckes entsteht eine kleine aber tief ausgehöhlte Tasche, deren Mittellinie zur Spitze des vorderen Papillarmuskels zeigt.

Darunter liegen noch 2 ausgesprochen hufeisenförmige Taschen. Beider Mittellinien zeigen etwa zur linken Hälfte der vorderen Aortenklappe.

Die letzten Taschen liegen unter dem vorderen Mitralsegel. Hier spannt sich verdicktes Endocard, wie schon öfters angegeben, zwischen zwei Trabekeln aus. Die Richtung ihrer Mittellinien weist zum Ansatzpunkt zwischen vorderer und rechter Aortenklappe.

Bei der mikroskopischen Untersuchung entsprechen die Befunde im allgemeinen den bisher beschriebenen. Die eigentliche Verdickung bildet ausschließlich das kernreiche innere Bindegewebe, welches mit elastischen Fasern durchsetzt ist. Die elastische und die äußere Bindegewebsschicht ist in keinem Falle an diesen Wucherungen beteiligt.

Beim 7. Falle greift die schwere Lues der Aorta vom Ansatzpunkt zwischen der vorderen und linken Aortenklappe auf die freien Ränder der vorderen über. So besteht hier eine derbe unregelmäßige Verdickung des freien Randes. Die vordere und linke Aortenklappe erscheinen etwas verkürzt.

Unter der vorderen und der rechten Hälfte der linken Aortenklappe ist das Endocard gleichmäßig, zusammenhängend verdickt. Diese Verdickung ist anfangs diffus und setzt sich dann herzspitzenwärts in zahlreiche einzelne, untereinander fast parallel verlaufende Leisten mit aortenwärts zu offenen, steilen bogenförmigen Rändern fort. Unter der rechten Hälfte der linken Aortenklappe dagegen endet die Endocardschwiele mit einer herzspitzenwärts zu offenen Tasche.

5 cm unter der Mitte der rechten Klappe spannt sich schwimmhautartig verdicktes Endocard zwischen 2 Trabekeln aus. Dadurch entsteht eine kleine aber tiefe Tasche, deren Mittellinie zur Mitte der rechten Aortenklappe läuft.

Auch bei Fall 8 greift die Lues der Aorta vom Ansatzpunkt auf den freien Rand der Klappen über. Das unter der vorderen und der rechten Hälfte der linken Aortenklappe diffus verdickte Endocard schließt mit zwei nebeneinander liegenden nach unten zu offenen Taschen ab.

Trotzdem es sich bei diesen letzten 3 Fällen auch nur um Veränderungen an dem Aortenostium handelt, habe ich sie doch gesondert angeführt. Bei allen den bisher beschriebenen Fällen besteht eine Insuffiziens des Ostiums. Trotz dieser ursächlich gleichen Veränderungen finden sich hier neben aortenwärts zu offenen Leisten und Taschen, nun auch noch solche, deren Öffnung herzspitzenwärts zeigt.

Bisher sind in der Literatur erst 2 Fälle beschrieben, wo sich derartige Verhältnisse vorfanden (Sotti, Krasso).

Der von Sotti hierfür angegebene Erklärungsversuch, diese Bildungen als Herzanomalien aufzufassen, läßt sich für meine Fälle ausschließen. Bei jedem Falle konnten gewisse Beziehungen zwischen den nach oben offenen Taschen und der bestehenden Aorteninsuffizienz nachgewiesen werden. Eine Trennung in pathogenetischer Hinsicht zwischen den nach oben und den nach unten offenen Taschen zu machen, erscheint mir gesucht, wenn sie bei ein und demselben Fall nebeneinander gefunden werden.

Die von Krasso angeführte Thromboendocarditis, die durch Ausheilung in eine Endocardschwiele umgewandelt wird, kann ich bei meinen Fällen nicht annehmen. Weder makroskopisch noch mikroskopisch sind entzündliche Erscheinungen oder Folgezustände einer Entzündung vorhanden. Ich möchte vielmehr auch hier den durch die Insuffizienz des Ostiums bedingten Rückstrom von Blut verantwortlich machen. Für die Umwandlung in nach unten zu offene Taschen gibt es zwei Erklärungen. Einerseits kann, wie auch Krasso angibt, der in der Systole aortenwärts gerichtete Blutstrom auf eine Endocardverdickung derartig als Reiz wirken, daß das innere Bindegewebe in einer dem Reiz entgegengesetzten Richtung zu wuchern beginnt. Hieraus würden herzspitzenwärts zu offene Taschen resultieren. Hierfür läßt sich eine Taschenbildung bei Fall 6

anführen. Eine kleine nach unten zu offene Tasche legt sich an die Anheftungsstelle eines falschen Sehnenfadens an. Seine Verwachsung mit dem Endocard kann sehr leicht dem ausfließenden Blutstrom ein Hindernis gewesen sein. Durch den sich häufig wiederholenden Reiz beim Anprall des Blutes in der Systole wird eine Wucherung des inneren Bindegewebes veranlaßt und führt zu nach der Herzspitze zu offenen Taschenbildungen. Weiterhin läßt sich folgende Beobachtung dafür verwerten. Alle herzspitzenwärts zu offenen Taschen fand ich unter der linken Aortenklappe. Diese konstante Lagerung läßt stärkere Strömungsverhältnisse in diesem Abschnitt der Ausflußbahn als in den übrigen vermuten, die vielleicht besonders bei Hypertrophie des linken Ventrikels bestehen.

Zweitens könnten auch die beim 1. Fall wahrscheinlich gemachten Wirbel ursächlich wirken. Nur müßte hier die aortenwärts gerichtete Gewalt des Restblutstromes stärker sein als die des einströmenden, was vielleicht bei Dilatation des Ventrikels, infolge der größeren Blutmenge, der Fall sein könnte. Dann wird ein Wirbel entstehen, der aortenwärts gerichtet auf das Endocard auftrifft. Hieraus können Taschen entstehen, die in Richtung zur Herzspitze offen sind. Da aber mit unseren bisherigen Untersuchungsmethoden die genauen Strömungsverhältnisse im Herzen nicht zu beobachten sind, möchte ich beide der Entstehungsarten als möglich hinstellen, ohne mich für eine von beiden zu entscheiden.

Auch bei den Fällen 9—11 handelt es sich um eine Aorteninsuffizienz, die aber nur durch arteriosklerotische Veränderungen an den Klappen veranlaßt ist.

Fall 10. Auszug aus der Sektionsdiagnose: Schwere Arteriosklerose der Aorta und ihrer Klappen mit Bildung einer Tasche auf dem Septum ventriculorum.

In geringem Grade greifen die arteriosklerotischen Veränderungen der Aorta auf die Aortenseite der Sinus Valsalvae der rechten und der linken Klappe über, ebenso von der Ansatzstelle zwischen linker und rechter Klappe auf den freien Rand der linken. Letzterer ist in seiner ganzen linken Hälfte wurstartig verdickt. Daneben sitzen auf ihnen noch kleine bis pfefferkorngroße derbe kalkharte Knötchen breit auf. Durch das Übergreifen der Arteriosklerose sind die Klappen miteinander verwachsen, so daß die linke nur eine flache unbewegliche Mulde darstellt, während bei den anderen nur eine wenig ausgesprochene Einschränkung der Beweglichkeit und Verkürzung besteht.

In Höhe der Spitze des vorderen Papillarmuskels spannt sich verdicktes Endocard taschenartig zwischen zwei Trabekeln aus. Ihre Mittellinie weist etwa zur Verwachsungsstelle zwischen rechter und vorderer Aortenklappe hin. Histologisch sitzt auch dieses Segel haubenartig auf einem Muskelwulst.

Bei Fall 10 besteht trotz des Übergreifens der Arteriosklerose nicht eine derartig deutliche Verkürzung und Beweglichkeitseinschränkung der einzelnen Klappen. Hier hat die Aorteninsuffizienz zu einer ausgesprochenen Dilatation bei nur geringer Hypertrophie des linken Ventrikels geführt. Unter der Mitte der rechten Aortenklappe, 1,2 cm auf dem Septum herzspitzenwärts, liegt eine halbmondförmige Schwielenbildung. Ihre Achse verläuft der des Herzens parallel.

Fall 11: Auszug aus der Sektionsdiagnose: Hypertrophie und Dilatation des linken Ventrikels mit Schwielen- und Taschenbildungen auf dem Septum und dem vorderen Mitralsegel. Braune Atrophie des Herzfleisches. Geringe Arteriosklerose der Aorta mit Übergreifen auf ihre Klappen.

Zwischen rechter und vorderer Aortenklappe ist die Intima verdickt, ebenso die freien Ränder der anschließenden Klappen in geringem Grade. So ist eine derbe, wurstförmige Verdickung entstanden, die eine Rinne mit steilen unbeweglichen Rändern bildet ohne die Beweglichkeit der Klappen stärker zu beeinflussen. Auf dem Septum ventriculorum liegen eine Reihe von Taschen und Schwielen, die nach den verschiedensten Richtungen offen sind. Eine bikonkave Tasche 0,6 cm unter der rechten Aortenklappe hat einen sowohl aortenwärts zu offenen und abgehobenen, sowie einen herzspitzenwärts zu geöffneten und wenig überhängenden Rand. Die seitlichen Begrenzungen gehen allmählich terrassenförmig in das zarte Endocard der Umgebung über. Die Mittellinie des oberen Randes läuft zur Ansatzstelle zwischen vorderer und rechter Klappe, die des unteren direkt zur Herzspitze.

1,6 cm unter der Mitte der linken Aortenklappe liegt die 2. Tasche, bei der sowohl der rechte gerade als auch der untere bogenförmige, mit wenig links der Herzspitze zuweisender Mittellinie versehene Rand von der Unterfläche gehoben ist.

Unter dieser Tasche liegt eine weitere Tasche und eine Schwiele nebeneinander, die in ihrem aortenwärts gerichteten Rande vereinigt sind. Die links gelegene Tasche ist halbmondförmig und steht schräg zur Herzachse. Ihr Rand ist nach halbrechts unten zu offen. Ihre Mittellinie zeigt zur Spitze des vorderen Papillarmuskels. Rechts direkt anschließend erhebt sich aus dem zarten Endocard die Schwiele. Außerdem findet sich noch eine Tasche auf der Ventrikelseite des vorderen Mitralsegels. Sie hat im allgemeinen dieselben Merkmale wie die auf dem Septum liegenden Taschen.

Diese Tasche tritt mit der Anheftungsstelle eines zarten Sehnenfadens auf dem Mitralsegel in der Weise in Verbindung, daß der linke Rand und somit die linke Begrenzung von der Anheftungslinie des Sehnenfadens gebildet wird. Der Fußpunkt dieses halbmondförmigen Gebildes läuft in einen zarten Sehnenfaden aus. Der rechte Rand tritt

allmählich und flach aus der Umgebung hervor. Die Mittellinie des Gebildes läuft ungefähr zur Ansatzstelle zwischen linker und rechter Aortenklappe. Außer dieser Tasche sind an den Mitralsegeln und an den Sehnenfäden keinerlei Veränderungen sichtbar.

Der histologische Befund der 2. Tasche entspricht den bisher beschriebenen.

Die Schnitte durch die 3. Tasche wurden senkrecht zur Herzachse gelegt. Die Tasche besteht aus 2 getrennten Buchten, weil sich die verdickte innere Bindegewebsschicht des Endocards in der Mitte noch einmal an einen stark degenerierten Muskelwulst anheftet, letzterer läßt sich als verirrter Trabekel ansprechen, denn er ist von der erhaltenen elastischen Grenzlamelle überzogen. Ferner werden zwischen der derben verdickten äußeren Bindegewebsschicht noch einzelne, wenn auch stark degenerierte Muskelfasern angetroffen.

Auch bei der Tasche, die auf dem Mitralsegel gelegen ist, wurden die Schnitte parallel zu ihrer oben angegebenen Mittellinie geführt.

Die histologischen Verhältnisse des Mitralsegels waren die üblichen, auch die Segelbildung läßt sich vollständig in Analogie mit den auf dem Septum ventriculorum gelegenen bringen. Das Segel besteht aus kernarmen Bindegewebe, nur wenig von elastischen Fasern durchzogen; getrennt wird es von den anderen Schichten des Mitralsegels durch die erhaltene schwache elastische Grenzschicht, die nirgends in die Verdickung selbst übergeht. Teilweise wuchern, besonders in der Mitte der Verdickung einzelne Fasern strahlenartig ein, ohne das dadurch die elastische Schicht sichtbar an Intensität der Färbung und an Faserreichtum abnimmt.

Die Entstehungsursache der Schwielen auf dem Septum ist hier wohl ebenso zu erklären wie bei den ersten 3 Fällen, wenn sich auch bei allen Gebilden nicht ein direkter Zusammenhang zwischen den Veränderungen am Aortenostium erbringen läßt, denn die durch die Arteriosklerose hervorgerufenen Veränderungen der Klappen sind nicht derartig, wie sie meist beim Übergreifen der Lues der Aorta auf die Klappen gefunden werden.

Die Bildung einer Tasche auf dem vorderen Mitralsegel ist bisher nur von Steinitz bei einer traumatischen Zerreißung der rechten Aortenklappe beschrieben worden. Der Exitus des Patienten erfolgte erst 11 Jahre nach dem Trauma an Herzschwäche. Steinitz bringt die Taschenbildung auf dem Mitralsegel mit dem Rückfluß von Blut durch das Loch in Verbindung. Durch diesen mechanischen Insult soll nach ihm eine entwicklungsgeschichtliche Fähigkeit des Endocards zur Taschenbildung ausgelöst worden sein.

Bei meinem Fall halte ich die Entstehung ebenfalls für rein mechanisch infolge des Rückstromes von Blut durch das insuffiziente Aortenostium, wenn ich auch die Fähigkeit des Endocards zur Bildung von Taschen

von sich aus nicht annehmen möchte. Auch hier liegt die Formgebung in dem Blutstrom.

Der nächste Fall (12) betrifft eine Taschenbildung auf dem Septum ventriculorum bei einer 81jährigen Frau. Hier findet sich ohne sonstige Klappenveränderung am Herzen in der rechten Hälfte der rechten Aortenklappe eine etwas über pfefferkorngroße, nach der Aorta zu offene und dem Ventrikel zu ausgestülpte Bucht. Die Öffnung zu diesem Klappenaneurysma wird von einem überhängenden und wenig verdickten Rande gebildet. Durch das verengte Ostium des Aneurysmas läßt sich nur eine mitteldicke Sonde einführen. Ihre Auskleidung ist glatt und grauweiß, die ganze Wandung ebenso dick und kräftig wie die übrige Klappe.

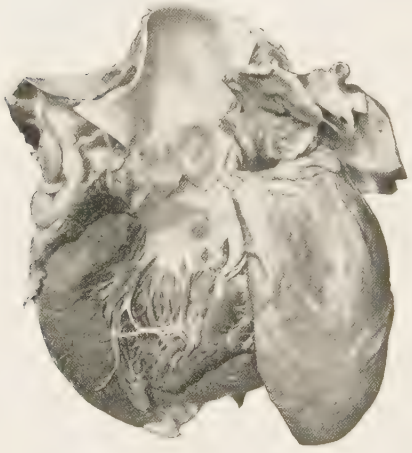

Abb. 7.
Fall 13. Sehr reichliche Taschenbildungen.

Unter der Mitte der vorderen Aortenklappe ist in einer Entfernung von 0,6 cm von deren Ansatzlinie das Endocard tropfenförmig verdickt. Diese Verdickung steht etwas schräg zur Herzachse von rechts oben nach links unten. Ihr konvexer Rand liegt aortenwärts, ihre Spitze entgegengesetzt. Die ganze Schwiele setzt sich scharf gegen das Endocard der Umgebung ab.

Etwa 0,1 cm unter dem aortenwärts gerichteten konvexen Rande, etwa der stärksten Verdickung des Endocards entsprechend, liegt auf der Schwiele eine flache Tasche. Ihre Mittellinie trifft eine Stelle etwas rechts vom Ansatzpunkt zwischen rechter und vorderer Aortenklappe.

Bei Fall 13 (Abb. 7) ist es zu einer ausgedehnten Schwielen- und Taschenbildung gekommen. Hier sitzt ein erbsengroßer Tumor, als einzigste Veränderung an den Klappen, mit einem 0,1 cm langen Stiel oberhalb eines kleinen Doppelfensters, kurz hinter dem Ansatzpunkt zwischen vorderer und linker Aortenklappe, dem freien Rand der vorderen Klappe auf. Seine Oberfläche ist uneben, feinhöckrig.

Unter der Mitte der linken Aortenklappe in einer Entfernung von 1,5 cm von dieser beginnt eine bis 1,2 cm breite und seitlich bis zur Mitte der rechten Aortenklappe reichende diffuse schwielige Verdickung des Endocards, die von einer Reihe von Taschen begrenzt wird (vgl. die Abb.). Die Mittellinien zeigen durcheinander nach oben, unten und nach den Seiten.

Auf eine nähere Beschreibung der einzelnen Taschen möchte ich nicht eingehen, sondern verweise auf die beigegebene Abbildung.

Wilke beschreibt einen ähnlichen Fall, bei dem ein polypöser Tumor auf einer Aortenklappe aufsitzt und erklärt die Schwielenbildung des Endocards durch direkte Reibung des langgestielten Tumors.

Bei dem hier beschriebenen Fall läßt sich ein derartiger Zusammenhang zwischen Tumor und Schwiele nicht erbringen. Der Tumor besitzt nur einen kurzen Stiel, und die schwielige Verdickung beginnt erst relativ weit von den Anheftungslinien der Klappen, unerreichbar für ihn. Hier glaube ich, daß die Insuffizienz des Ostiums, die zu den Endocardveränderungen auf dem Septum geführt hat, dadurch zustande gekommen ist, daß sich der kleine unebene Tumor bei Schluß des Ostiums zwischen die Klappen eingeklemmt hat. Die Inkonstanz seiner Einklemmung und seiner Lagerung haben die auffallende Mannigfaltigkeit in Richtung und Form der Endocardtaschen hervorgerufen.

Bei Fall 14 handelt es sich um eine schwere ulceröse Endocarditis der Aortenklappen mit Hypertrophie und Dilatation des linken Ventrikels.

Alle Aortenklappen sind befallen, besonders die linke. Sie ist in ihrem linken Abschnitt fast vollständig. An ihrer Stelle findet sich eine kraterförmige Vertiefung mit thromboendocarditischen Auflagerungen. Diese Veränderungen setzen sich in den Sinus Valsalvae fort.

Die vordere Aortenklappe ist durch feste Verwachsungen ihrer ganzen rechten Seite mit der rechten Aortenklappe herübergezogen, so daß der Sinus Valsalvae wie eine mäßig tiefe, abgeflachte Mulde daliegt. Auf den freien Rändern sämtlicher Aortenklappen finden sich außerdem noch kleine, frische, thromboendocarditische Auflagerungen, die teilweise die Größe eines Hirsekorns erreichen oder streusandähnlich ausgebreitet sind. Ein direktes Übergreifen dieser schweren Entzündung auf die Mitralsegel oder auf das Endocard des Ventrikels ist nirgends zu beobachten.

Unter der Ansatzlinie der rechten Hälfte der linken Aortenklappe und der linken Hälfte der vorderen Aortenklappe liegen 1,5 cm auf dem Septum abwärts 2 dünne, 1 cm lange Endocardverdickungen senkrecht zur Herzachse. Beide treten scharf aus der Umgebung heraus. Die Mitte der tiefergelegenen zeigt eine scharfe Abknickung in Form eines gleichschenkligen Dreiecks.

Fall 15. Auszug aus der Sektionsdiagnose:

Chronische Endocarditis der Aortenklappen mit frischen verrukösen Auflagerungen. Sehr schlaffes Herz. Schwielige Myocarditis. Stärkere Dilatation des linken Ventrikels bei regelrechter Wandstärke.

Die linke und die vordere Aortenklappe sind untereinander derartig verwachsen, daß sie gemeinsam eine flache Mulde darstellen, die durch einen derben, festen, unbeweglichen und mit feinen körnigen Auf-

lagerungen behafteten Strang in 2 Abschnitte geteilt wird. Noch eine ähnliche Auflagerung liegt auf der linken Hälfte der vorderen Aortenklappe kurz oberhalb ihrer Ansatzlinie. Sie ist erbsengroß und mit der Unterlage in breiter Basis fest verwachsen.

Auf der Ventrikelseite des vorderen Mitralsegels findet sich eine aortenwärts zu offene Tasche, frei aus der Umgebung heraustretend.

In diesem Fall legt sich die Tasche jedoch nicht wie bei Fall 12 an die Anheftung eines Sehnenfadens an. Sie liegt 0,3 cm unter der Mitte der rechten Aortenklappe und ist in ihrem rechten geraden und in ihrem oberen bogenförmigen Rand von der Unterfläche abgehoben. Das histologische Bild ist ähnlich wie bei Fall 12.

Die Fälle 12—15 zeigen Endocardschwielen und Taschen, bei denen ebenfalls nur die Aortenklappen verändert sind. Auch bei diesen weist trotz vorhandener Endocarditis nichts auf eine entzündliche Entstehung hin.

Hiermit sind die Fälle beschrieben, bei denen es sich nur um pathologische Veränderungen an den Aortenklappen handelte.

Wie eingehend erörtert wurde, können diese Schwielen, Leisten und Taschen auf dem Septum ventriculorum, sowie die auf der Ventrikelseite des vorderen Mitralsegels gelegenen, bei allen bisher beschriebenen Fällen mit den Veränderungen an den Aortenklappen, wie Arteriosklerose, Lues, Tumor, Aneurysma, chronische Endocarditis, in Zusammenhang gebracht werden, und zwar lediglich mit der durch sie hervorgerufenen funktionellen Störung, die bei allen Fällen in einer Insuffizienz des Ostiums bestand. Aber nicht jede Form der Aorteninsuffizienz bildet solche Endocardverdickungen im linken Ventrikel, sondern wahrscheinlich nur solche, bei denen der rückläufige Blutstrahl das Wandendocard trifft und kräftig genug ist, um das getroffene Endocard zur Wucherung zuveranlassen.

Bei den nun folgenden Fällen von Endocardverdickungen sind immer die Aortenklappen und gleichzeitig die Mitralsegel pathologisch verändert. Aschoff, Ribbert und Lutz haben in verschiedener Weise die Erkrankungen der Mitralsegel für die Entstehung dieser Endocardschwielen verantwortlich gemacht.

Lutz brachte als erster zwei Fälle, bei denen er Schwielen des Endocards mit zentraler grubenförmiger Vertiefung beschreibt. Er hält sie mechanisch durch den Druck harter Verdickungen des Mitralsegels und derber Sehnenfäden auf das Endocard entstanden.

Ribbert, der eine eigne gleiche Beobachtung hinzufügt, betont, daß es sich auch um das Endprodukt einer Endocarditis parietalis handeln könne, die von dem Mitralsegel auf das Septum überimpft sei. Die besondere Form dieser Schwielen glaubt er dadurch entstanden, daß die Entzündung im Zentrum ausgeheilt sei, in dem wallartigen Rande aber noch bestehe.

Nach Aschoff's Ansicht sind auch eine Reihe von gleichen Endocardverdickungen auf dem Septum wie durch die Aorteninsuffizienz bedingten auf entzündlicher Basis enstanden. Sie sind nach ihm das Endprodukt einer von den Mitralsegeln überimpften Endocarditis parietalis, die dann durch den Rückstrom von Blut in den Ventrikel bei Insuffizenz des Aortenostiums zu Taschen ausgehöhlt werden können

Fall 16. Auszug aus der Sektionsdiagnose: Chronische Endocarditis der Mitralis und der Aortenklappen mit frischen verrukösen Auflagerungen. Hochgradige Hypertrophie des linken Ventrikels (bis 2 cm). Dilatation des linken Ventrikels, linken Vorhofes und rechten Ventrikels. Zahlreiche Taschenbildungen des Endocards unterhalb der Aortenklappen.

Das Mitralostium ist durch derbe, knotige Verdickungen und durch Verwachsungen der Segel untereinander stark verengt. Die Beweglichkeit ist fast völlig aufgehoben. Auf den derben, knotigen Verdickungen der Schließungsränder liegen streusandähnliche massenhaft graurötliche, körnige, transparente Auflagerungen.

Während sich diese frischeren Entzündungen bei dem hinteren Mitralsegel auf den freien und den Schließungsrand beschränken, greifen sie beim vorderen auf die ganze Vorhofseite und Ventrikelseite über. Auf der Ventrikelseite häufen sie sich besonders zwischen den Ansätzen zweier stark verdickter und untereinander verwachsener Sehnenfäden, die vom vorderen Papillarmuskel ihren Ausgang nehmen, an. Ebenso unter der Mitte der linken Aortenklappe, wiederum zwischen zwei nur wenig veränderten vom hinteren Papillarmuskel entspringenden Sehnenfäden.

Die Schließungsränder der Aortenklappen sind derb und knotig verdickt, reichlich mit frischeren verrukösen Auflagerungen übersät. Ein Übergreifen der Entzündung auf die Ventrikelseite der Klappen besteht nicht.

Die zum Mitralostium hinziehenden Sehnenfäden sind in gleicher Weise, wie die oben beschriebenen, von der Entzündung ergriffen. Von der Spitze des vorderen Papillarmuskels zieht ein falscher, zarter Sehnenfaden schräg nach links oben und heftet sich 2,4 cm unter der Mitte der rechten Aortenklappe ans Septum an. Kurz vorher gibt er noch einen Ast ab, der in gleicher Höhe wie er unter dem Ansatzpunkt zwischen rechter und vorderer Aortenklappe ins Endocard des Septums übergeht.

Auf dem Septum ventriculorum, unterhalb der linken Hälfte der vorderen und der rechten Hälfte der linken Aortenklappe finden sich in einer Breite von etwa 3—4 cm auf dem Septum abwärts mehrere Taschen und Schwielen des Endocards.

Die 1. Tasche liegt 0,3 cm unter der Klappe. Sie ähnelt einem Hufeisen und weist mit ihrer Mittellinie zur Mitte der linken Aorten-

klappe. Von ihrer rechten oberen Spitze zieht eine Schwiele parallel der Herzachse auf dem Septum abwärts.

Das 2. Gebilde besteht in einer größeren Schwiele, von der mehrere Taschen und kleinere Leisten ausgehen. Zwei nach der Aorta zu offene, bogenförmige Leisten ziehen nach links. Die übrige linksseitige Begrenzung der Schwiele wird durch das Aussenden mehrerer kleiner unbedeutender Ästchen terrassenförmig. Der rechte Rand dagegen ist scharf gegen die Umgebung abgesetzt und in seinem mitttleren Abschnitt von der Unterfläche abgehoben. Die Mittellinie dieser Abhebung richtet sich zur Spitze des vorderen Papillarmuskels.

Die 3. Tasche ist nur wenig ausgeprägt. Ihre Mittellinie läuft, da die ganze Tasche etwas schräg zur Herzachse liegt, zum Ansatzpunkt der linken und vorderen Aortenklappe.

Etwas deutlicher ist die 4. Tasche entwickelt. Sie liegt halbmondförmig 2,2 cm unter der Mitte der vorderen Aortenklappe.

Die 5. Tasche ist die größte. Sie steht in einem Winkel von etwa 45 % schräg zur Herzachse und liegt 2 cm unter der rechten Hälfte der linken Aortenklappe. Die größte Tiefe der Unterminierung dieses halbmondförmigen Gebildes mißt 1,6 cm. Ihre Mittellinie richtet sich zur Mitte der vorderen Aortenklappe. Die rechte Seite fällt steil ab, die linke geht langsam in normales Endocard über. Mikroskopische Untersuchung der Tasche 2 und 4 ergab nichts Erwähnenswertes.

Fall 17. Auszug aus der Sektionsdiagnose: Endocarditis der Mitralis und der Aortenklappen mit frischer Geschwürs- und Thrombenbildung. Stärkere Hypertrophie des linken (bis 1,5 cm) und des rechten (bis 0,9 cm) Ventrikel. Dilatation des linken Ventrikels, linken Vorhofes und rechten Ventrikels. Ödem des Herzfleisches. Taschenbildungen auf dem Septum ventriculorum.

Das Mitralostium ist durch Verdickungen und Verwachsungen der Segel untereinander zu einem starren, fast unbeweglichen Schlauch umgewandelt. Daneben finden sich auf ihnen noch streusandähnlich feinste, graurote, transparente körnige Massen. Diese Thromboendocarditis greift auf die Vorhofseite und zwischen den Anheftungen der Sehnenfäden auf die Ventrikelseite des vorderen Mitralsegels über.

Bei den Aortenklappen finden sich an den derben verdickten Rändern frischere verrukös Auflagerungen mit Gewebsdefekten. Durch Verwachsungen der rechten und vorderen Aortenklappe ist die Beweglichkeit eingeschränkt.

Unter der rechten und vorderen Aortenklappe ist das Endocard in einer Entfernung von 1,3 cm unter der Ansatzlinie der Klappen quadratisch verdickt. Auf der Höhe der Schwiele finden sich zwei taschenähnliche Gebilde. Die stärker ausgebildete untere ist hufeisenförmig und nach der Aorta zu 0,2 cm tief abgehoben. Etwas weiter oberhalb

und rechts dieser Tasche trägt die Schwiele eine andere derartige weniger ausgesprochene Bildung, ebenfalls hufeisenförmig. Beider Mittellinien haben die Richtung zur verwachsenen Stelle an den Aortenklappen.

Zur histologischen Untersuchung wurde eine Scheibe verwandt, die durch beide Taschen geht. Die Verhältnisse waren dieselben wie bisher. Die größere Tasche reicht hier bis zum verdickten normalen Endocard in die Tiefe.

Fall 18. Auszug aus der Sektionsdignose: Chronische Endocarditis der Aortenklappen mit Verkalkung und der Mitralis mit frischen verrukösen Auflagerungen und Übergreifen auf die Ventrikelseite des vorderen Mitralsegels. Ostiumstenose beiderseits. Starke Hypertrophie beider Ventrikel. Dilatation und Hypertrophie beider Vorhöfe.

Auf dem Septum ventriculorum des linken Ventrikels finden sich zwei halbmondförmige, leistenartige Verdickungen des Endocards. Die erste liegt 0,4 cm unter der Mitte der vorderen Aortenklappe, fast parallel zur Herzachse. Ihre Mittellinie läuft parallel dem Aortenostium. Eine ähnliche Bildung liegt unter dem Ansatzpunkt der rechten und vorderen Aortenklappe in einer Entfernung von 1,3 cm. Sie steht schräg zur Herzachse von links oben nach rechts unten, so daß ihre Mittellinie zum Ansatzpunkt der rechten und linken Aortenklappe weist.

Fall 19. Auszug aus der Sektionsdiagnose: Chronische Endocarditis der Aortenklappen und der Mitralsegel mit frischen verrukösen Auflagerungen, die hier ebenfalls auf die Ventrikelseite des vorderen Mitralsegels übergreifen. Hochgradige Dilatation des linken Ventrikels.

Unter der Mitte der vorderen Aortenklappe, 1 cm auf dem Septum abwärts, finden sich zwei aortenwärts zu offene, halbmondförmige, minimal unterhöhlte Taschen, von denen die tiefer gelegene die obere nach beiden Seiten hin überragt und stärker ausgebildet ist.

Fall 20. Auszug aus der Sektionsdiagnose: Chronische Endocarditis der Mitralis mit Verwachsungen der Segel und hochgradiger Stenose des Ostiums. Geringe Endocarditis der Aortenklappen mit Verwachsungen der Klappen untereinander und der Tricuspidalis. Atrophie des linken Ventrikels.

Anschließend an die Ansatzlinie der rechten Aortenklappe beginnt eine dreieckige Schwielenbildung des Endocards, deren Spitze 2 cm abwärts herzspitzenwärts liegt. Sie nimmt in Richtung auf ihre Spitze allmählich an Dicke zu, um zuletzt terrassenförmig abzufallen. Die Höhe der Schwiele trägt zwei hufeisenförmige Taschen. Die Mittellinie der unteren und größeren weist zur Verwachsung der vorderen und rechten Aortenklappe. Die Mittellinie der oberen kleineren zeigt, bedingt durch die schräge Lage der Tasche, zur Mitte der linken Aortenklappe.

Die mikroskopische Untersuchung der Schwiele zeigt, daß sie ausschließlich von der inneren Bindegewebsschicht gebildet wird, die hier in Form derben fibrillären Bindegewebes gewuchert ist. Es ist reich an Kernen und an elastischen Fasern. Die elastische Schicht sendet am Abgang der Schwiele vom zarten Endocard einzelne Faserbündel in die Verdickung hinein. Sie zieht aber sonst auch unter dem gewucherten Bindegewebe vollständig unverändert hindurch und bildet so die Grenze gegen das äußere Bindegewebe.

Fall 21. Auszug aus der Sektionsdiagnose: Schwere chronische Endocarditis der Mitralis, geringe der Aortenklappen mit frischen thromboendocarditischen Auflagerungen. Hypertrophie des linken (bis 1,5 cm) und des rechten Ventrikels, Dilatation des linken.

Das Mitralostium ist durch Verwachsungen und Verdickungen der Segel in einen derben, starren Schlauch umgewandelt. An der rechten Verwachsungsstelle der beiden Segel liegt eine fast kirschgroße, derbknotige, kalkharte Verdickung, auf der Vorhofseite kraterartig ulceriert mit schmutzig grauroten Auflagerungen besonders in den Randpartien. Die frischeren warzenartigen Auflagerungen greifen über den freien Rand des vorderen Mitralsegels auf die Ventrikelseite über. Zwischen den Ansätzen der verdickten Sehnenfäden sind reichlich körnige Massen vorhanden. Eine stärkere Anhäufung überzieht ferner gürtelförmig die Ventrikelseite des vorderen Mitralsegels in einer Entfernung von 1,5 cm vom freien Rande. Die Aortenklappen sind im allgemeinen frei, nur am Schließungsrand der linken liegen frischere Auflagerungen. Hier reichen sie als wulstartiger, derber, unregelmäßiger und feinhöckriger Strang von der Ventrikelseite der Klappe auf die des vorderen Mitralsegels 0,4 cm weit hinab.

Unter der rechten Hälfte der linken Aortenklappe ist das Endocard bis zur Mitte der rechten Aortenklappe bis 2,5 cm auf dem Septum abwärts diffus verdickt. Nach unten begrenzen diese Schwiele zwei nebeneinander gelegene, herzspitzenwärts zu offene Taschen. Nach links bilden zwei hintereinanderliegende einfache Leisten, die nach links zu wenig abgehoben sind, die teilweise Begrenzung.

1,2 cm unter der Mitte der rechten Aortenklappe hebt sich noch eine Endocardschwiele aus der Umgebung heraus, mit einer untengelegenen, herzspitzenwärts zu offenen Taschenbildung. Der nach oben zu offene schwach bogenförmige Rand tritt nur steil aus der Umgebung heraus.

Neben diesen groben Endocardverdickungen finden sich innerhalb dieser Schwiele noch eine ganze Reihe mehr oder weniger große, fleckartige Wucherungen des Endocards mit unregelmäßiger Begrenzung. Die mikroskopischen Untersuchungen bieten keinen Anhaltspunkt einer stattgehabten oder noch bestehenden Entzündung.

Fall 22. Auszug aus der Sektionsdiagnose: Chronische Endocarditis der Mitralis mit frischer Geschwürs- und Thrombenbildung. Frischere Endocarditis der Aortenklappen. Starke Hypertrophie des linken und des rechten Ventrikels. Geringere Dilatation des linken Ventrikels.

Das schlauchförmige Mitralostium ist hochgradig verengt. Auf dem Schließungsrand sind besonders an den knotigen derben Verwachsungsstellen der Segel reichliche, bis hirsekorngroße, fest anhaftende, graurote, warzenartige Auflagerungen neben einigen kleineren Geschwüren gelegen. Die frischeren Auflagerungen greifen auf die Vorhofsseite der Mitralsegel über und auf eine etwa pfennigstückgroße Stelle der Ventrikelseite des vorderen Mitralsegels, kurz hinter der Ansatzlinie.

Durch geringe Verwachsungen der Aortenklappen haben diese an Beweglichkeit verloren. Die Schließungsränder sind teilweise knotig derb verdickt.

Fast das gesamte Endocard erscheint in der Ausflußbahn wenig verdickt. Unter der vorderen Aortenklappe findet sich auf dem Septum abwärts in Dreiecksform eine frische Thromboendocarditis. Sie steht mit den frischeren Entzündungen der Aortenklappen, die den verdickten Rändern aufliegen, nicht in direkter Verbindung.

Links von dieser parietalen Thromboendocarditis liegen innerhalb der diffusen Endocardschwiele zwei stärkere Schwielen, von denen die obere dem Aortenostium, die untere der Herzachse parallel läuft.

Drei kleine Taschenbildungen, die dicht an- und untereinander gelegen sind, werden unter der Wandendocarditis erkennbar. Sie lagern sich an die Anheftung eines vom vorderen Papillarmuskel ausgehenden falschen Sehnenfadens an. Diese 3 Taschen sind alle nach oben hin wenig unterhöhlt. Ihre Mittellinien zeigen etwa zur Mitte der vorderen Aortenklappe.

Zur histologischen Untersuchung wurde eine Scheibe schräg zur Herzachse herausgeschnitten, die sowohl die parietale Endocarditis wie die zur Herzachse parallel verlaufende Endocardschwiele der Untersuchung zugängig macht.

Auf dem ganzen Schnitte wird entsprechend dem makroskopischen Bilde ein breiter Abschnitt von der Thromboendocarditis eingenommen; nur durch ein schmales Stück regelrecht zarten Endocards von ihr getrennt, schließt sich eine der typischen endocardialen Schwielenbildungen an.

Im Bereich der Wandendocarditis ist die äußere Bindegewebsschicht stark verbreitert und mit Leuko- und Lymphocyten durchsetzt. Das an sich derbe und kernarme Bindegewebe dieser Schicht sendet breite Fortsätze zwischen die Muskelbündel in die Tiefe. Die elastische Schicht ist breit aufgefasert. Zwischen die einzelnen Stränge schiebt sich teils Bindegewebe, teils aus der inneren Bindegewebsschicht eingewuchertes Granulationsgewebe ein. Hierdurch erscheinen nicht nur die einzelnen

Fasern voneinander getrennt, sondern einige der Fasern sehen auch zerstört und zerrissen aus.

Die innere Bindegewebsschicht ist fast vollständig durch eine breite Zone von Granulationsgewebe ersetzt, auf der ohne deutliche Grenze die einzelnen Thromben breitbasig aufsitzen. Letztere bestehen aus kernarmer fibrinöser Substanz, in welche von der Unterlage her Granulationsgewebe einwuchert.

Dieser schwer entzündeten Partie schließt sich ein kleines Stückchen zarten, vollständig unveränderten Endocards an, das dann direkt in die nachfolgende Schwiele übergeht. Diese besitzt den gleichen Aufbau wie alle bisher beschriebenen. Die Verdickung selbst besteht nur aus gewucherter innerer Bindegewebsschicht. Das der elastischen Schicht aufsitzende, mäßig kernreiche Bindegewebe ist von wenigen elastischen Fasern durchzogen, die sich nur im obersten, dem Herzlumen zugewandten Abschnitt, zu einem etwas faserreichen Strang vereinigen.

Die elastische Schicht selbst zieht unverändert unter der Verdickung hindurch. Die äußere Bindegewebsschicht ist zart und besteht aus kernarmen derben Bindegewebsfasern. Aus ihr treten nur einzelne feine, zarte Septen, die einzelnen Muskelbündel des Myocards ein.

Fall 23. Auszug aus der Sektionsdiagnose: Chronische Endocarditis der Mitralis mit stärkerer Verdickung der Ränder und frischen verrukösen Auflagerungen. Stärkere Hypertrophie des rechten, geringere des linken Ventrikels.

Das Mitralostium ist durch derbe knotige Verdickungen der Schließungsränder und durch Verwachsungen der Segel untereinander bis auf einen schmalen Spalt verengt. Einige dieser groben bis kirschkerngroßen Verdickungen tragen kleinere, bis hirsekorngroße der Unterlage mehr oder weniger fest anhaftende, warzige Auflagerungen. Die zu den Mitralsegeln hinziehenden Sehnenfäden sind untereinander verwachsen, verkürzt und verdickt.

Auf dem Septum ventriculorum unter der rechten Hälfte der linken und unter der vorderen Aortenklappe werden in einer Entfernung von 4 cm eine Anzahl taschenähnlicher Gebilde beobachtet.

Bildung 1 liegt etwa in Höhe der Spitze des vorderen Papillarmuskels am weitesten rechts. Sie besteht aus zwei getrennten Taschen. Die große herzspitzenwärts gelegene, Ia, ähnelt in ihrem Bau einer Aortenklappe. Der freie Rand ist bogenförmig und nach oben zu offen. Sie ist in ihrer ganzen Ausdehnung von der Unterfläche abgehoben. Nach rechts oben zu liegt die Tasche Ib. Der linke Rand ist gerade und steil. Der untere Rand ist in ganz geringem Maße von der Unterlage abgehoben, seine Mittellinie weist etwa zur Mitte des freien Randes der zuerst beschriebenen Tasche. Deren Mittellinie richtet sich gegen die Mitte der vorderen Aortenklappe.

Die links unten gelegenen Taschen treten mit dem Trabekularsystem in der gleichen Weise wie alle früher beschriebenen derartigen Gebilde in Verbindung. Deshalb gehe ich auf eine nähere Beschreibung der einzelnen nicht ein. Nur die mit M bezeichnete Tasche weist eine Besonderheit auf. Die Breite des Segels besteht seitlich nur zum 4. Teil aus schwielig verdicktem Endocard, das andere ist ein abgehobener Trabekel mit zartem Endocardüberzug, in den das schwielige Endocard fließend übergeht.

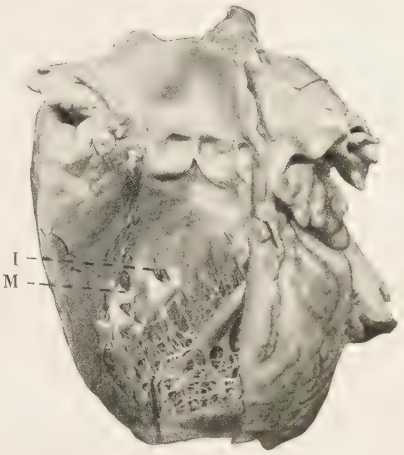


Abb. 8.
Fall 23. Schwalbennesterartige Taschen.

Histologisch untersucht wurde die aortenklappenähnliche Tasche (I) (s. Abb. 9). Das gesamte abgehobene Segel besteht auch hier nur aus einer Wucherung der inneren Bindegewebsschicht, die sich einer hügelförmigen Wucherung derselben Schicht aufsetzt. Auffallend ist die kolbige Auftreibung des freien Randes des Segels. Das Bild zeigt noch eine makroskopisch nicht sichtbare kleine Endocardschwiele hinter dem Segel.

Abb. 9.
Aortenklappenähnliche Bildung. I gewuchertes inneres Bindegewebe.

Als zweites Stück wurde der bei Tasche M erwähnte Übergang des schwieligen in den muskulösen Teil untersucht. Das Ergebnis entspricht dem makroskopischen Befund. Das schwielige Endokard zeigt den gleichen Bau, wie bei den anderen schon beschriebenen Fällen.

Fall 24. Auszug aus der Sektionsdiagnose: Chronische Endocarditis der Mitralis mit frischen Auflagerungen. Chronische Endocarditis der Aortenklappen. Mäßige Hypertrophie des linken Ventrikels. Stenose des Mitral- und Aortenostiums.

Unter dem gemeinsamen Ansatz der rechten und der vorderen Aortenklappe ist eine senkrecht zur Herzachse gestellte, schmale Endocardschwiele gelegen. In ihrem mittleren Abschnitt ist sie in Form eines gleichschenkligen Dreiecks herzspitzenwärts abgeknickt.

Fall 25. Auszug aus der Sektionsdiagnose: Chronische Endocarditis der Mitralis und der Aortenklappen mit Verkürzung und Verdickung der Mitralsegel ohne wesentliche Verengerung des Ostiums. Frische verruköse Auflagerungen auf den Aortenklappen. Taschenbildungen auf dem Septum.

Unter der festen Verwachsungsstelle zwischen rechter und vorderer Aortenklappe beginnt fast anschließend an die Ansatzlinie eine feste milchig-weiße, allmählich ansteigende Schwiele des Endocards. Sie reicht bis 0,9 cm herzspitzenwärts und ist etwa 0,4 cm breit. Die rechte Begrenzung verläuft in einem schwachen, nach rechts oben offenen Bogen; die linke ist annähernd gerade. Von dieser diffusen Schwiele nur durch einen schmalen Spalt zarten Endocards getrennt, liegen zwei scharf abgesetzte, schräg zur Herzachse gestellte weitere Endocardverdickungen.

2,5 cm unter der Mitte der rechten Aortenklappe findet sich eine halbmondförmige Taschenbildung, die sich in ihrer rechten Begrenzung an einen Trabekel anlegt. Ihre Mittellinie weist zur Anheftungsstelle der linken und rechten Aortenklappe.

Die letzte Tasche liegt 4 cm über der Herzspitze. Sie besteht aus verdicktem Endocard, das sich zwischen einem Trabekel und dem Fußpunkt des vorderen Papillarmuskels ausspannt. In die Bucht dieser Tasche läßt sich bequem die Kuppe des kleinen Fingers einführen. Ihre Mittellinie richtet sich zum Ansatzpunkt der rechten und linken Aortenklappe.

Bei den soeben beschriebenen Fällen 17—25 ähnelt keine der Schwielen denen, die von Ribbert und Lutz angegeben wurden, deren besondere Form des Aufbaues ihre Entstehung durch mechanischen Reiz von den verdickten Mitralsegeln oder durch Überimpfung infektiösen Materials von diesen wahrscheinlich macht. Es kann daher nur auf die von Aschoff angenommene Genese näher eingegangen werden.

Als erste Bedingung für eine direkte Überimpfung von den Mitralsegeln auf das Wandendocard des linken Ventrikels muß eine entsprechende Lage der Schwielen gelten. Sie dürfen etwa in dem Raum von der Ansatzlinie der Aortenklappen bis abwärts zu den Sehnenfäden

liegen. Denn in die tieferen Abschnitte kann eine direkte Überimpfung nicht mehr stattfinden.

Diese Bedingung wird von den Fällen 17—23 erfüllt. Fall 24 und 25 kommen infolge der tieferen Lage der Schwielen für eine solche Erklärung nicht in Frage.

Findet nun eine Überimpfung dieser Art statt, so entwickelt sich daraus eine Wandendocarditis. Nach Ausheilung und Organisation dieser frischen Entzündung können die Endprodukte makroskopisch den Schwielen ähneln, die durch den Rückstrom von Blut in den Ventrikel hervorgerufen werden. Da aber bis zur Umwandlung der akuten Entzündung in eine Schwiele längere Zeit vergeht, müssen an den Mitralsegeln zeitlich ungefähr gleichartige Veränderungen angetroffen werden.

Wenn auch derartige Bedingungen mitunter bei meinen Fällen gegeben schienen, so ist doch zu betonen, daß es sich immer daneben um nach dem Aortenostium offene Taschen handelte, die nur, wie eingehend an Hand der ersten 15 Fälle erklärt wurde, durch einen rückläufigen Blutstrom, wie wir ihn bei der Aorteninsuffizienz haben, hervorgerufen sein können. Ihre primäre Entstehung, die Schwiele, möchte ich in solchen Fällen nicht mit Sicherheit erklären, wenn ich auch bei meinen Fällen niemals Folgezustände einer Entzündung beobachten konnte. Sicher aber ist, daß für die Taschenbildungen selbst nur eine Aorteninsuffizienz verantwortlich gemacht werden kann.

Bei Fall 22 besteht neben den Schwielen und Taschen auf dem Septum noch eine frische Endocarditis parietalis, die entweder von der vorderen Aortenklappe durch den rückläufigen Blutstrom oder von den frischeren Auflagerungen auf der Ventrikelseite des vorderen Mitralsegels überimpft sein kann.

Das histologische Bild dieser Wandendokarditis zeigt weitgehende schwere Veränderungen und Zerstörungen sämtlicher Endocardschichten, ja sie reichen sogar bis in die tieferen Abschnitte der Muskulatur hinein. Demgegenüber fällt das histologische Bild der nahe daneben gelegenen einfachen Endocardschwiele durch seinen einfachen und regelmäßigen Bau auf. Hier ist nur die innere Bindegewebsschicht in Form von Wucherungen ergriffen.

Bei dem Vergleich dieser beiden histologischen Bilder erscheint es mir hier ausgeschlossen, daß entzündliche Vorgänge bei dieser Schwiele eine Rolle gespielt haben.

Fall 21 nimmt gegenüber allen anderen eine gewisse Sonderstellung ein. Wenn es mir auch möglich war, für die Formung aller bisher beschriebenen Schwielen die Aorteninsuffizienz allein verantwortlich zu machen, so erscheint mir das in diesem Fall nicht für alle Schwielen möglich. Die reichlichen und auffallend harten Massen, die hier auf der Ventrikelseite des vorderen Mitralsegels liegen, wie auch die ganze Ungeordnetheit der Endocardschwielen selbst, lassen hier die Vermutung

auftreten, daß diese Auflagerungen an der Entstehung der Endocardverdickungen durch mechanische (fortgesetzte) Reibung oder Überimpfung beteiligt sind. Das mikroskopische Bild dieser Schwielen macht ihre Entstehung auf entzündlicher Basis unwahrscheinlich, so daß die mechanische Reibung als Ursache näherliegt

Daß aber hier auch trotz alledem eine Aorteninsuffizienz bestanden hat, glaube ich aus der bikonkaven Form der Schwiele schließen zu können.

Zum Schluß möchte ich noch einmal die Ergebnisse der Untersuchungen zusammenfassen.

Bei den ersten 8 Fällen handelte es sich um eine Lues der Aorta, die auf die freien Ränder der Klappen übergegriffen hatte. Dadurch war es zu Rinnenbildungen zwischen den einzelnen Klappen gekommen, die die Schlußunfähigkeit des Ostiums bedingten. Das durch diese starrwandigen Rinnen in den Ventrikel zurückgeschleuderte Blut führt rein mechanisch zur Schwielen- und Taschenbildung auf dem Septum ventriculorum des linken Ventrikels.

Hierbei möchte ich betonen, daß ich entgegen der Schmincke'schen Ansicht den mechanischen Insult nur als auslösende Anregung zur Wucherung des Endocards ansehe, auf dessen Basis es dann durch Wucherung des Endocards um die Stelle des stärksten Insultes zur Taschenbildung kommt. Die rückläufigen Strahlen veranlassen dabei einerseits das Endocard zur Wucherung, andererseits verhindern sie durch ein häufiges Wiederholen den Schluß des überhängenden Schwielenrandes. Die Lokalisation und Form der Taschen und Schwielen ist durch die Richtung dieser einströmenden Strahlen bedingt.

Während Ribbert den Verlauf der Aorta für richtungsgebend auf diese Strahlen hält, glaube ich die starrwandigen, schmalen Rinnen, die besonders deutlich bei dem Übergreifen der luetischen Veränderungen der Aorta auf die Klappen in Erscheinung treten, verantwortlich machen zu müssen.

Bei einem Teil der auf dem Septum gefundenen Taschen lassen sich die Richtungen ihrer Mittellinien (Verbindungslinie des tiefsten Punktes der Abhebung mit der Mitte des freien Randes) mit den betreffenden rückläufigen Blutstrahlen identifizieren. Daß sich nicht bei allen derartigen Bildungen solche Beziehungen finden lassen, liegt daran, daß sich ihre Mittellinien nach Eröffnung des Ventrikels nur bis zur Schnittkante verfolgen lassen.

Gegen den Ribbert'schen Einwand, daß die zu jeder Herzphase im Ventrikel befindliche Blutmenge ein direktes Aufschlagen des rückläufigen Blutes verhindere, ist zu sagen, daß trotzdem der mechanische Insult nach physikalischen Gesetzen schließlich die Herzwand treffen kann, wenn auch in seinem Auswirkungseffekt verändert. Daß die Strahlenwirkungen verändert werden, zeigen die Taschen- und Schwielen-

bildungen bei Fall 1, die halbkreisförmig angeordnet sind. Hier läßt sich eine durch die beiden Flüssigkeitsmengen bedingte Wirbelbildung als Ursache der Wucherung des Endocards ansprechen.

Fehl- und Mißbildungen an der Wandung des Ventrikels, wie bei Fall 2 die Anheftung falscher Sehnenfäden und bei Fall 5 ein verirrter Trabekel, können auf die Bildung von Taschen, d. h. für deren Lokalisation, begünstigend wirken.

Auch für die nach der Herzspitze zu offenen Taschen des Endocards läßt sich eine mechanische Erklärung geben. Es bestehen zwei Möglichkeiten des mechanischen Insultes, die zu einer Wucherung des Endocards in Richtung auf die Herzspitze die Veranlassung geben können. Entweder wirkt, wie auch schon Krasso angibt, der in der Systole aortenwärts gerichtete Blutstrom auf eine bestehende Endocardverdickung als Reiz, oder die beim 1. Fall wahrscheinlich gemachten Wirbelbildungen lassen das Endocard in dieser Richtung wuchern.

Häufig findet es sich, daß die Taschen, die am weitesten von dem Ostium entfernt sind, den größten Grad der Ausbildung erreicht haben. Das läßt sich damit erklären, daß je kräftiger nämlich der parabelähnliche Strahl des rückläufigen Blutes von seinem Ausgangspunkt weggeschleudert wird, also auf der Unterlage entfernter auftrifft, um so kleiner ist sein Einfallswinkel. Dadurch kann das Endocard um so weiter wuchern, ehe es der einfallende Blutstrahl selbst verhindert.

Bei den Fällen 9—11 handelt es sich um ähnliche Verhältnisse. Bei diesen haben die arteriosklerotischen Veränderungen der Aorta auf die freien Ränder der Klappen übergegriffen und haben so zu einer Insuffizienz des Aortenostiums geführt. Die Entstehungserklärung der Endocardschwielen und -taschen deckt sich mit der bei den ersten 8 Fällen gebrachten. Die Rinnenbildungen treten hier durch die Art des Übergreifens nicht derartig deutlich in Erscheinung wie bei den soeben beschriebenen.

Bei Fall 11 fand sich neben Endocardtaschen auf dem Septum noch eine auf dem Mitralsegel. Das mikroskopische Bild dieser Tasche, die die einzige Veränderung an den Mitralsegeln darstellt, läßt sich in vollständige Analogie mit den gleichen Bildungen auf dem Septum bringen, so daß ich für ihre Entstehung auch die gleichen Momente, nämlich den rückläufigen Blutstrom verantwortlich mache.

Auch andere Klappenveränderungen, wie bei Fall 12 ein Klappenaneurysma, bei Fall 13 ein Tumor und bei Fall 14 und 15 die chronische Entzündung der Aortenklappen, führen zu einer Insuffizienz des Aortenostiums. Hierdurch können dann auch, wie es diese Fälle zeigen, die rückläufigen Blutstrahlen das Endocard treffen und zur Wucherung veranlassen. Auch bei den Schwielen, die bei Endocarditis der Aortenklappen gefunden wurden, lassen sich mikroskopisch keine Anhaltspunkte für eine entzündliche Genese nachweisen, so daß ich auch bei ihnen

allein den mechanischen Insult für die Bildung der Schwielen verantwortlich mache.

Bei den folgenden Fällen 17—25 tritt ein neues Moment hinzu, indem bei diesen Fällen auch die Mitralsegel entzündlich verändert sind. Diese Veränderungen auf den Mitralsegeln werden von einzelnen Autoren mit den Schwielenbildungen auf dem Septum in Verbindung gebracht. Aschoff nimmt an, daß durch Überimpfung infektiösen Materials von seiten der Mitralsegel eine Thromboendocarditis herrühre, die nach Organisation eine Endocardschwiele darstelle. Ich habe bei meinen Fällen in den Schwielen und Taschen weder entzündliche Erscheinungen noch Folgezustände einer stattgehabten Entzündung nachweisen können. Besonders deutlich scheint mir gegen die entzündliche Ursache der Befund bei Fall 22 zu sprechen, wo ich direkt neben einer Thromboendocarditis parietalis mit ihren schweren Zerstörungen sämtlicher Endocardschichten eine nur durch Wucherung der inneren Bindegewebsschicht charakterisierte Schwiele beobachten konnte.

Die Entstehung durch mechanische Reibung der auf den Mitralsegeln gelegenen Auflagerungen läßt sich bei den Fällen 24 und 25 allein schon durch die Lage der Schwielen und Taschen des Endocards ausschließen. Dagegen erscheint mir diese Erklärung für den Fall 23 wahrscheinlich. Für die übrigen Fälle dieser Art muß ich diese Frage offen lassen, da sich das primäre nicht erfassen läßt.

Rein mechanische Insulte genügen, um das Endocard zur Wucherung anzuregen. Das beweißt der von Herxheimer angezogene Fall, zu dem ich noch zwei weitere nicht besonders angeführte Beobachtungen hinzufügen kann. Es handelt sich dabei um 2 Fälle, bei denen eine hochgradige Mitralstenose zu Taschenbildungen des Endocards unter diesem Ostium geführt hat. Dadurch erscheint bewiesen, daß der Blutstrom allein imstande ist, Wucherungen des Endocards zu veranlassen. Ob auch andere mechanische Momente wie die Reibung derber Auflagerungen der Mitralsegel auf das Endocard des Septums die Ursache zur Wucherung des Endocards abgeben können, läßt sich nicht mit Sicherheit entscheiden, da keine Beobachtungen vorliegen, wo nur diese Momente in Frage kommen. Bei meinen Fällen handelt es sich dann immer neben den chronischen Entzündungen der Mitralsegel auch noch um eine der Aortenklappen, die eine Insuffizienz des Aortenostiums zur Folge hatte.

Die große Mannigfaltigkeit der pathologischen Klappenveränderungen lassen die Ursache der Schwielenbildungen des Endocards nicht in ihnen selbst suchen, sondern, wie schon oben erwähnt, in der durch sie hervorgerufenen Insuffizienz. Gegen den Einwand, daß nicht jede Insuffizienz des Ostiums zu solchen Bildungen führt, ist zu sagen, daß es auf bestimmte, nämlich genügend kräftige Rückstrahlen ankommt. Solche scheinen besonders bei den Fällen von Aorteninsuffizienz vorhanden zu

sein, wo luetische Narben die Ansatzpunkte der einzelnen Aortenklappen auseinanderdrängen und somit Rinnen bilden.

Bei den ersten 13 Fällen fällt die Entstehungsursache der Taschen mit denen ihrer Formung zusammen, da keine anderen Veränderungen als die formgebenden (die Rückstrahlen) vorhanden sind, die dazu herangezogen werden könnten.

Bei den folgenden 10 Fällen war es mir nur möglich, da hier neben den Aortenklappen auch die Mitralsegel verändert sind, die Aorteninsuffizienz für die Formung der Schwielen zu bogenförmigen Leisten oder zu Taschen verantwortlich zu machen, während die Entstehungsursache des primären — der einfachen Endocardverdickung — nicht geklärt werden konnte, da sich die Reibung von seiten der Mitralsegel nicht ausschließen ließe.

Hiermit ist das Ergebnis der Untersuchungen gesagt. Finden sich auf dem Septum ventriculorum oder auf der Ventrikelseite des vorderen Mitralsegels zum Aortenostium offene Taschen oder halbmondförmige und hufeisenförmige Leisten und Schwielen mit nach oben zu offenen bogenförmigen Rändern, so kann dieser Befund zur anatomischen Diagnosenstellung einer stattgehabten Aorteninsuffizienz herangezogen werden.

# Lebenslauf.

Ich, Ernst Viktor Heinrich Kaewel, wurde als Sohn des damaligen Bürgermeisters Bernhard Kaewel und seiner Ehefrau Martha Kaewel, geborene Schmorl, am 26. April 1897 zu Ruhrort am Rhein geboren. Ich besuchte die Schulen in Ruhrort, das Bismarck-Gymnasium in Berlin, das Gymnasium in Schweidnitz und das Realprogymnasium in Lüben.

Am 8. August 1914 trat ich als Kriegsfreiwilliger in das Feldartillerieregiment 42 ein. Im April 1917 geriet ich in englische Kriegsgefangenschaft, aus der ich im November 1919 zurückkehrte.

Nach Bestehen des Kriegsabiturientenexamens auf dem Gymnasium in Schweidnitz widmete ich mich dem medizinischen Studium in Breslau.

Herbst 1922 bestand ich die ärztliche Vorprüfung und März 1925 die ärztliche Prüfung.

Danach erledigte ich das praktische Jahr im Friedrichstädter Krankenhaus zu Dresden. Am 15. Oktober 1925 erhielt ich die Approbation als Arzt. Seitdem bin ich Assistent am pathologisch-anatomischen Institut des Stadtkrankenhauses Dresden-Friedrichstadt.

Lippert & Co. G. m. b. H., Naumburg a. S.